

فصلنامه علمی پژوهشی بیهوشی و درد، دوره ۶، شماره ۳، زمستان ۱۳۹۵

مسمومیت سیستمیک با بی حسی موضعی به دنبال انجام بلوک زیر استخوان ترقوه تحت راهنمایی سونوگرافی

محمد حقیقی^۱، بهرام نادری نبی^۲، حسین خوشرنگ^۱، عباس صدیقی نژاد^۳، ولی ایمان طلب^۴، سعید صفری^۵، پرهام ولیانی^۵، پگاه طاهری فرد^۵



۱. دانشیار بیهوشی، مرکز تحقیقات بیهوشی، دانشگاه علوم پزشکی گیلان، رشت
۲. دانشیار، فلوشیپ درد، مرکز تحقیقات بیهوشی، دانشگاه علوم پزشکی گیلان، رشت
۳. دانشیار، فلوشیپ بیهوشی قلب، مرکز تحقیقات بیهوشی، دانشگاه علوم پزشکی گیلان، رشت
۴. متخصص بیهوشی، مرکز تحقیقات درد، دانشگاه علوم پزشکی ایران
۵. دستیار بیهوشی، دانشگاه علوم پزشکی گیلان، رشت

تاریخ پذیرش: ۹۴/۹/۲۳

تاریخ بازبینی: ۹۴/۸/۲۹

تاریخ دریافت: ۹۴/۸/۲۳

چکیده

زمینه و هدف: بلوک عصبی زیر استخوان ترقوه روشی برای ایجاد بی حسی و بی دردی در اندام فوقانی می باشد که می تواند تحت راهنمایی تحریک عصب و یا سونوگرافی انجام گیرد. یکی از عوارضی که برای این روش وجود دارد، مسمومیت به دلیل تزریق داخل عروقی داروی بی حسی می باشد که ریسک آن با تزریق تحت راهنمایی سونوگرافی کاهش می یابد.

معرفی بیمار: بیمار ۵۲ ساله که به دلیل وجود عروق غیرطبیعی ناحیه زیر ترقوه که در سونوگرافی دیده نشد، دچار تشنج به دنبال بلوک با داروی بی حسی موضعی لیدوکائین گردید که تحت درمان با باربیتورات قرار گرفت و پس از یک روز مرخص شد.

واژه های کلیدی: راهنمایی سونوگرافی، بلوک زیر استخوان ترقوه، مسمومیت سیستمیک، بی حس کننده موضعی

مقدمه

بریتانیایی بیهوشی در سال ۱۹۸۱ معرفی گردید^(۱،۴). این تکنیک به طور شایع با تحریک عصب انجام می شود اما استفاده از سونوگرافی اعطاف پذیری بیشتری را در انجام روش فراهم می آورد و به ارائه دهنده این امکان را می دهد که بر اساس آناتومی بیمار و تصویر ارائه شده از سونوگرافی بهترین محل را برای ورود سوزن انتخاب نماید^(۵-۶). شواهدی وجود دارد که استفاده از بی حسی موضعی تحت راهنمایی سونوگرافی تأثیر و ایمنی بلوک

بلوک عصبی زیر ترقوه روشی برای ایجاد بی حسی و بی دردی در اندام فوقانی می باشد. این روش برای ایجاد بی دردی در ناحیه زیر آرنج بهترین روش است. همچنین بی حسی خوبی در ناحیه تورنیکه ایجاد می نماید اما برای منطقه شانه مناسب نمی باشد^(۱-۳). تکنیک های مختلفی برای بلوک عصبی زیر ترقوه توصیف شده است. روش کورا کوئید نخستین بار توسط ویفلر در مجله

نویسنده مسئول: ولی ایمان طلب، دانشیار، فلوشیپ بیهوشی قلب، مرکز تحقیقات بیهوشی، دانشگاه علوم پزشکی گیلان، رشت، گیلان، ایران
پست الکترونیک: vimantalab@yahoo.com

با استفاده از سوزن ۱ سانتی متری و نمره ۲۴ پاژونگ سونو تیپ مجهز به راهنمایی محرک عصب در محل ساعت ۶ شریان تحت ترقوه‌ای قرار گرفت. فرکانس تحریک کننده عصب در سطح پوست ۳ مگاهرتز و در مجاورت عصب ۰/۹ میلی امپر تنظیم گردید که پاسخ حرکتی مناسب به صورت فلکسیون و اکستانسیون دست تحت راهنمایی عصبیاب صورت پذیرفت. بعد از تأیید درست قرار گرفتن نوک سوزن به وسیله محرک عصب و اسپیراسیون منفی، ۲ میلی لیتر لیدوکائین ۲ درصد تزریق گردید و گسترش کافی در اطراف شبکه بازویی پیدا کرد. یک مقدار ۲۰ میلی لیتر لیدوکائین ۲ درصد به آرامی و با تأیید محل تزریق با کمک سونوگرافی با تجسم مناسب از گسترش در ناحیه پشت شریان آگزیلاری تزریق گردید. شکل ۱- پس از انجام بلوک فوق بیمار تحت پایش روزانه قرار گرفت و اکسیژن به میزان ۴ لیتر در دقیقه از طریق ماسک صورتی برقرار گردید. ۵ دقیقه بیمار دچار بی حسی در لب‌ها، افت هوشیاری و به دنبال آن حرکات تونیک کلونیک ژنرالیزه شد. درمان به وسیله ۲۰۰ میلی گرم تیوپنتال سدیم داخل وریدی آغاز گردید. پس از کنترل تشنج و ارزیابی وضعیت همودینامیکی بیمار و کنترل علائم حیاتی در طول عمل، عمل جراحی با موفقیت انجام شد و بیمار هوشیار و با حال عمومی خوب به ریکاوری و سپس به بخش واحد مراقبت‌های ویژه منتقل گردید. در این واحد بیمار از نظر ناپایداری سیستم همودینامیکی و آریتمی قلبی به دنبال مسمومیت سیستمیک با داروی بی حسی موضعی تحت بررسی قرار گرفت که مشکل خاص در این مورد به وجود نیامد. در مشاوره عصب‌شناسی درخواست شده نکته پاتولوژیکی در نوار مغزی و سی تی اسکن بیمار دیده نشد. بیمار دو روز پس از عمل با حال عمومی خوب مرخص شد.

بحث و نتیجه گیری

مسمومیت با بی حسی کننده موضعی یک عارضه ناشایع اما به خوبی ثبت شده می‌باشد. مکانیسم مسمومیت با بی حسی کننده موضعی در بلوک عصبی محیطی می‌تواند ناشی از تزریق مستقیم دارو به داخل رگ و یا جذب

عصبی محیطی را افزایش می‌دهد و این امکان را می‌دهد که از مقادیر کمتر ماده بی حسی استفاده شود^(۸،۹). یکی از عوارضی که برای بلوک عصبی زیر ترقوه گزارش شده است، مسمومیت به دلیل تزریق داخل عروقی داروی بی حسی می‌باشد^(۱۰-۱۲). مسمومیت سیستمیک با بی حسی کننده موضعی ۱ اغلب دستگاه عصبی مرکزی و یا قلبی عروقی را درگیر می‌نماید. درگیری دستگاه عصبی مرکزی در دو فاز اتفاق می‌افتد. تظاهرات اولیه ناشی از تحریک دستگاه عصبی مرکزی می‌باشد که به صورت تشنج اتفاق می‌افتد. در ادامه سرکوب دستگاه عصبی مرکزی با توقف تشنج و شروع بیهوشی و تضعیف یا ایست تنفسی بروز پیدا می‌کند^(۱۳،۱۲). در این مقاله به معرفی یک مورد مسمومیت سیستمیک به دنبال بلوک عصبی زیر ترقوه با لیدوکائین تحت راهنمایی سونوگرافی در یک آقای ۵۲ ساله پرداخته می‌شود که به صورت تشنج بروز یافت.

معرفی مورد

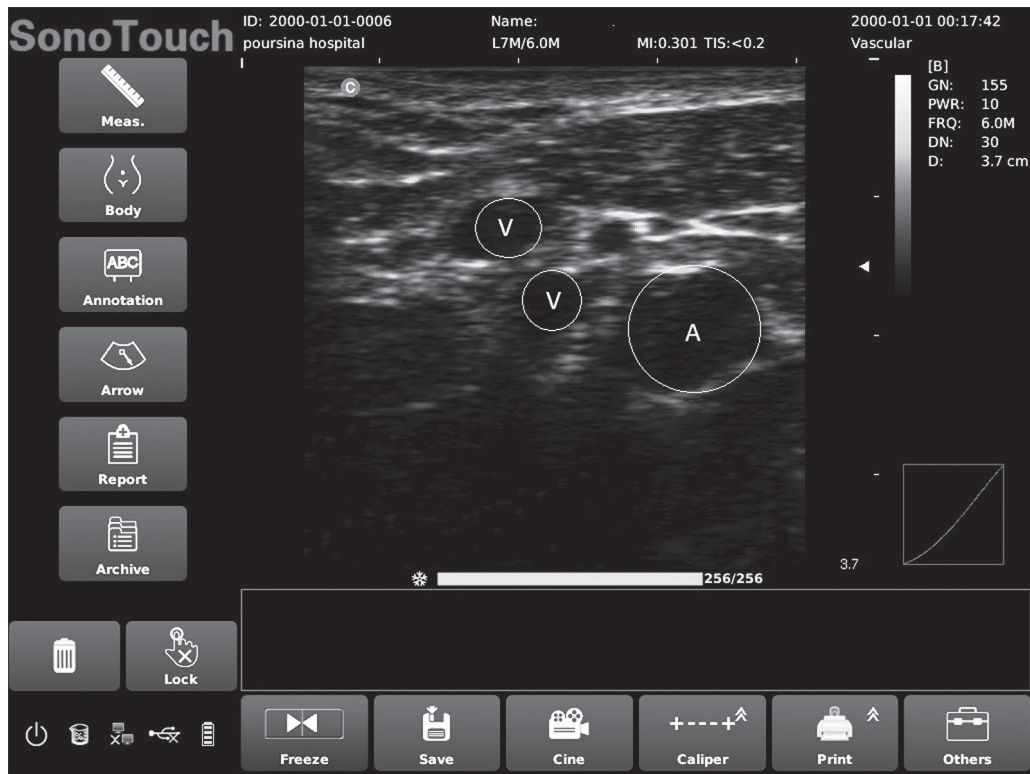
بیمار آقای ۵۲ ساله و هوشیار، با طبقه‌بندی انجمن بیهوشی امریکا ۳ و بدون سابقه هیچ‌گونه بیماری، برای ترمیم زخم ساعد دست به دنبال پارگی مراجعه نمود. بیهوشی بلوک زیر ترقوه با استفاده از دستگاه تحریک کننده عصب، همراه با راهنمایی سونوگرافی برای بیمار در نظر گرفته شد. پایش استاندارد (پالس اکسی متری، فشار خون و نوار قلب) با استفاده از دستگاه مدل سعادت‌البرز بی ۵ محصول شرکت پویندگان راه سعادت کشور ایران برای وی صورت گرفت و پس از آن که بیمار با ۳ میلی-گرم میدازولام داخل وریدی تحت آرام‌بخشی قرار گرفت، پروب سونوگرافی خطی ۱۰ مگاهرتزی مدل تی ار ۱- ساخت شرکت تصویری پزشکی چیسون سونو تاج در فضای زیر ترقوه قرار گرفت. به وسیله سونوگرافی مقطع شریان آگزیلاری، ورید و اعصاب اطراف آن شناسایی شد. تحت شرایط استریل، ۳ میلی لیتر لیدوکائین ۲ درصد در پوست و بافت زیرجلدی تزریق شد. تحت روش پاراسائیتال، بلوک زیر ترقوه با روش این پلین (in plane) و

با فشارهای مختلف پروب سونوگرافی و همچنین استفاده از سونوگرافی داپلر رنگی در موارد خاص جهت تشخیص منشأ وریدی غیرقابل شناسایی توصیه می‌گردد. به علاوه بهتر است بیمار هوشیار باشد و یک آرام‌بخشی ملایم در وی ایجاد گردد تا بتوان علائم بالینی تشنج را تشخیص داد و به سرعت در جهت درمان اقدام کرد. در این میان جامعه بیهوشی موضعی و طب درد آمریکا برنامه‌ای را برای این منظور بیان می‌کند که شامل درخواست کمک و حفظ راه هوایی و کنترل تشنج توسط بنزودیازپین‌ها و اجتناب از تجویز پروپوفول به دلیل سرکوب شدید میوکارد در این وضعیت و آماده‌سازی اولین مرکز با پمپ قلبی ریوی می‌باشد. فعال‌سازی تیم پیشرفته احیاء قلبی ریوی نیز اقدام بعدی جهت اداره وضعیت فوق می‌باشد. اجتناب از داروهای بتا بلوکر، مهارکننده‌های کانال کلسیم، وازوپرسین و خود بی‌حس کننده‌های می‌باشد. اینترالیپید ۲۰ درصد یکی از اجزا اصلی درمانی این بیماران است. مقدار بولوس این دارو ۱/۵ میلی‌گرم به ازای هر کیلوگرم وزن بدن بوده که به‌آرامی باید در مدت ۱ دقیقه تجویز گردد. که در یک فرد ۷۰ کیلوگرمی تقریباً معادل ۱۰۰ میلی‌لیتر از محلول فوق می‌باشد. مقدار انفوزیون این دارو معادل ۰/۲۵ میلی‌لیتر بر کیلوگرم بر دقیقه است. در صورت پایدار ماندن کلاپس قلبی عروقی مقدار بولوس دارو را می‌توان ۱ تا ۲ بار تکرار نمود. و در صورت پایدار ماندن افت فشار خون نیز می‌توان مقدار انفوزیون آن را ۲ برابر نمود. این مقدار انفوزیون را باید تا ۱۰ دقیقه پس از با ثبات شدن شرایط فشار خون بیمار ادامه داد^(۱۳). البته با توجه به این نکته که در بیمار ارائه شده چون از علائم بی‌ثباتی سیستم گردش خون چیزی ملاحظه نشد اقدامی برای تجویز اینترالیپید ۲۰٪ به عمل نیامد. ولی به‌طور کلی در هر مرکزی که اقدام ناحیه‌ای در آن صورت می‌پذیرد، اقدامات احیا و علی‌الخصوص اینترالیپید ۲۰٪ باید در دسترس باشد.

سیستمیک دارو به دلیل دوز سمی آن باشد^(۱۴). تزریق داخل عروقی می‌تواند به رغم وجود تجسم واقعی در زمان از گسترش ماده بی‌حسی موضعی و عدم وجود آسپیراسیون خون ایجاد گردد. در این مورد یک خطای بزرگ شونده در پشت شریان زیر ترقوه یک فاکتور مخدوش‌کننده بود که موجب گردید تجسم نوک سوزن محدود گردد. این مورد نشان داد که تمام تزریق‌های داخل عروقی ممکن است علی‌رغم استفاده از سونوگرافی، عدم وجود خون در آسپیراسیون انجام شده و انجام روند توسط یک فرد خبره، شناخته نشود. در این بیمار یک تغییر از عروق غیرعادی در کنار شریان ضربان‌دار وجود داشت. ورید ممکن است حتی در زمان کوچک‌ترین فشار پروب دیده نشود.

خبیری و همکارانش در سال ۲۰۱۰ یک مورد بروز تشنج به دنبال بلوک عصب زیر ترقوه‌ای کوراکوئید شبکه بازویی تحت راهنمایی محرک عصب را گزارش نمودند. به دنبال وقوع تشنج با استفاده از دستگاه سونوگرافی مشخص گردید که یک تفاوت آناتومیک در موقعیت ورید آگزیلاری در ارتباط با شریان آگزیلاری وجود دارد^(۱۱،۱۰). اورباه و همکارانش در مطالعه انجام شده بر روی ۵۴۳۶ مورد بلوک عصبی محیطی که به دو شیوه تحت راهنمایی محرک عصب و سونوگرافی انجام شده بود، ۸ مورد تشنج در گروه تحت راهنمایی محرک عصب را گزارش نمودند، در حالی که این عارضه در هیچ یک از بیماران تحت راهنمایی سونوگرافی ایجاد نشده بود^(۱۵). نیل نیز در یک مطالعه مبتنی بر شواهد این‌گونه بیان کرد که اگرچه بی‌حسی موضعی تحت راهنمایی سونوگرافی وقوع سوراخ شدگی رگ یا فلج عصب دیافراگم را کاهش می‌دهد، اما هنوز اثبات علمی در این زمینه حاصل نگردیده است که آیا این نتایج واقعاً به کاهش عوارض از قبیل مسمومیت سیستمیک با بی‌حس کننده موضعی یا اختلال دیافراگم قابل پیش‌بینی در افراد در معرض خطر مرتبط است یا خیر^(۱۶،۱۲).

با توجه به مورد معرفی شده، معاینه عروقی اطراف شریان



شکل ۱. وریدهای مجاور شریان (۲-۳) که به صورت غیرمعمول مشاهده می‌شوند.

References

1. Tran DQ, Russo G, Munoz L, Zaouter C, Finlayson RJ. A prospective, randomized comparison between ultrasound-guided supraclavicular, infraclavicular, and axillary brachial plexus blocks. *Reg Anesth Pain Med.* 2009 Jul-Aug;34(4):366-71.
2. De Jose Maria B, Banus E, Navarro Egea M, Serrano S, Perello M, Mabrok M. Ultrasound-guided supraclavicular vs infraclavicular brachial plexus blocks in children. *Paediatr Anaesth.* 2008 Sep;18(9):838-44.
3. Sandhu NS, Maharlouei B, Patel B, Erkulwater E, Medabalmi P. Simultaneous bilateral infraclavicular brachial plexus blocks with low-dose lidocaine using ultrasound guidance. *Anesthesiology.* 2006 Jan;104(1):199-201.
4. Minville V, N'Guyen L, Chassery C, Zetlaoui P, Pourrut JC, Gris C, et al. A modified coracoid approach to infraclavicular brachial plexus blocks using a double-stimulation technique in 300 patients. *Anesth Analg.* 2005 Jan;100(1):263-5.
5. Kuo YW, Lu IC, Yen MK, Soo LY, Lu DV, Chu KS. The feasibility of surface landmark for

- coracoid infraclavicular brachial plexus block by ultrasonographic assessment. *Acta Anaesthesiol Taiwan*. 2007 Mar;45(1):27-32..
6. Nadig M, Ekatothramis G, Borgeat A. Ultrasound-guided infraclavicular brachial plexus block. *Br J Anaesth*. 2003 Jan;90(1):107-8;
 7. Bharti N, Bhardawaj N, Wig J. Comparison of ultrasound-guided supraclavicular, infraclavicular and below-C6 interscalene brachial plexus block for upper limb surgery: a randomised, observer-blinded study. *Anaesth Intensive Care*. 2015 Jul;43(4):468-72.
 8. Tran DQ, Munoz L, Zaouter C, Russo G, Finlayson RJ. A prospective, randomized comparison between single- and double-injection, ultrasound-guided supraclavicular brachial plexus block. *Reg Anesth Pain Med*. 2009 Sep-Oct;34(5):420-4.
 9. Beh ZY, Hasan MS, Lai HY, Kassim NM, Md Zin SR, Chin KF. Posterior parasagittal in-plane ultrasound-guided infraclavicular brachial plexus block-a case series. *BMC Anesthesiol*. 2015;15:105.
 10. Khabiri B, Arbona FL, Norton JA. Seizure complicating placement of a nerve stimulator-guided infraclavicular block: could the use of ultrasound decrease the risk? *J Clin Anesth*. 2010 Dec;22(8):627-31.
 11. Morimoto M, Popovic J, Kim JT, Kiamzon H, Rosenberg AD. Case series: Septa can influence local anesthetic spread during infraclavicular brachial plexus blocks. *Can J Anaesth*. 2007 Dec;54(12):1006-10.
 12. Neal JM, Mulroy MF, Weinberg GL. American Society of Regional Anesthesia and Pain Medicine checklist for managing local anesthetic systemic toxicity: 2012 version. *Reg Anesth Pain Med*. 2012 Jan-Feb;37(1):16-8.
 13. Nouette-Gaulain K, Capdevila X, Robin F, Beloeil H. [Intravenous lipid emulsion and local anesthetic-induced systemic toxicity: mechanisms and limits]. *Ann Fr Anesth Reanim*. 2014 Jun;33(6):411-7.
 14. Yang CW, Kang PS, Kwon HU, Lim DJ. High dose ropivacaine-induced toxicity after infraclavicular block. *Korean J Anesthesiol*. 2012 Jan;62(1):96-7.
 15. Orebaugh SL, Williams BA, Vallejo M, Kentor ML. Adverse outcomes associated with stimulator-based peripheral nerve blocks with versus without ultrasound visualization. *Reg Anesth Pain Med*. 2009 May-Jun;34(3):251-5.
 16. Neal JM. Ultrasound-guided regional anesthesia and patient safety: An evidence-based analysis. *Reg Anesth Pain Med*. 2010 Mar-Apr;35(2 Suppl):S59-67.

Local Anesthetic Systemic Toxicity Following Infraclavicular Nerve Block Under Ultrasound Guidance

Mohammad Haghghi¹, B Nadery Nabi², Hossein Khoshrang, Abbas Sedighi-Nejad³, Vali Iman-Talab⁴, Saeed Safari⁴, Parham Valiyani⁵, Pegah Taheri-Fard⁵

1. Associate Professor of Anesthesiology, Anesthesiology Research Center, Tehran University of Medical Sciences, Gilan, Rasht

2. Associate Professor, Pain Fellowship, Anesthesiology Research Center, University of Medical Sciences, Gilan, Rasht

3. Associate, Fellowship of Cardiac Anesthesiology, Anesthesiology Research Center, Tehran University of Medical Sciences, Gilan, Rasht

4. Anesthesiology, Pain Research Center, Tehran University of Medical Sciences

5. Assistant of Anesthesiology, University of Medical Sciences, Gilan, Rasht

ABSTRACT

Aims and background: The infraclavicular nerve block as a method for anesthesia or analgesia in upper extremities that can be performed under guide of nerve stimulation or ultrasound. One of the adverse reaction to this method is the local anesthetic systemic toxicity that has been decreased when using the ultrasound to avoid intravascular injection.

Case report: This case report explains an infraclavicular block under guide of ultrasound in a 52-year-old patient who was experienced local anesthetic systemic toxicity with lidocaine due to anomalous vasculature that normally cannot be visualized in ultrasound guide. The epilepsy was controlled by barbiturate and after one day, he was discharged.

Keywords: ultrasound guide, infraclavicular block, systemic toxicity, local anesthetic

► Please cite this paper as:

Haghghi M, Naderi-Nabi B, Khoshrang H, Sedighi-Nejad A, Iman-Talab V, Safari S, et al. [Local Anesthetic Systemic Toxicity Following Infraclavicular Nerve Block Under Ultrasound Guide]. *J Anesth Pain*. 2015;6(3):71- 76.

Corresponding Author: Vali Iman-Talab, Associate, Fellowship of Cardiac Anesthesiology, Anesthesiology Research Center, Tehran University of Medical Sciences, Rasht, Gilan, Iran

Email: vimantalab@yahoo.com