

فصلنامه علمی پژوهشی بیهوشی و درد، دوره ۴، شماره ۴، تابستان ۱۳۹۳

## تأثیر بلوک پاراورتبرال با گاید سونوگرافی بر درد بعد از لاپاراتومی



فرناد ایمانی<sup>۱</sup>، محمودرضا آل بویه<sup>۲</sup>، پوپک رحیمزاده<sup>۲</sup>، علی نقره کار<sup>۳\*</sup>، مصطفی خالقی پور<sup>۳</sup>، مریم ظفرقندی<sup>۲</sup>

۱. دانشیار گروه بیهوشی و درد دانشگاه علوم پزشکی ایران، بیمارستان حضرت رسول اکرم، بخش بیهوشی و درد
۲. استادیار گروه بیهوشی و درد دانشگاه علوم پزشکی ایران، بیمارستان حضرت رسول اکرم، بخش بیهوشی و درد
۳. دستیار فلوشیپ درد دانشگاه علوم پزشکی ایران، بیمارستان حضرت رسول اکرم، بخش بیهوشی و درد

تاریخ پذیرش: ۹۳/۲/۲۵

تاریخ بازبینی: ۹۳/۲/۱۲

تاریخ دریافت: ۹۳/۱/۱۲

### چکیده

**زمینه و هدف:** معمولاً برای کنترل درد بعد از عمل بیماریانی که تحت جراحی‌های شکمی قرار می‌گیرند از بلوک اپی‌دورال استفاده می‌شود. اما وقتی بلوک اپی‌دورال ممنوعیت داشته باشد، می‌توان از روش‌های بی‌دردی موضعی مختلفی در ترکیب با بی‌دردی سیستمیک بهره برد. هدف از این مطالعه ارزیابی اثر بلوک پاراورتبرال در بیماریانی است که تحت جراحی‌های پایین شکم قرار می‌گیرند.

**مواد و روش‌ها:** : چهل بیماری که تحت جراحی‌های پایین شکم قرار گرفتند به‌طور تصادفی به دو گروه بیست نفره تقسیم شدند. در گروه اول بیماران تحت هدایت سونوگرافی بلوک تک تزریقه پاراورتبرال در هر طرف، با بویواکایین قرار گرفتند ولی برای گروه دوم هیچ بلوکی انجام نشد. سپس برای هر دو گروه پمپ بی‌دردی وریدی (PCIA) با ترکیب فنتانیل و پاراستامول تعبیه شد. نمره دیداری درد بیماران در ساعات اول، ششم و بیست و چهارم بعد از عمل، تعداد کل درخواست داروی مسکن در طی بیست و چهار ساعت بعد از عمل، مقدار کلی مسکن دریافتی و عوارض احتمالی ارزیابی شد.

**یافته‌ها:** نمره درد یکساعت بعد از بلوک در گروه اول به طرز معنی‌داری پایین‌تر بود ( $P < 0/05$ ) اما نمره درد بلافاصله بعد از انجام بلوک (زمان صفر) و در ساعات ۶ و ۲۴ تفاوت معنی‌داری نداشت ( $P > 0/05$ )، میزان مقدار یکجا و متعاقب آن میزان مقدار مصرفی داروهای مسکن در ۲۴ ساعت به‌طور معنی‌داری در گروه پاراورتبرال کمتر بود ( $P < 0/05$ ) زمان اولین درخواست مسکن در گروه پاراورتبرال به‌طور معناداری طولانی‌تر شده بود ( $P < 0/05$ ).

**نتیجه‌گیری:** بلوک پاراورتبرال به‌عنوان یک بلوک موثر و کمک‌کننده در بی‌دردی بعد از عمل بیماریانی می‌باشد که تحت جراحی‌های ناحیه تحتانی شکم قرار گرفته‌اند، و ما برطبق نتایجی که به‌دست آوردیم بکار بردن این تکنیک را در دوره بعد از عمل جهت بی‌دردی توصیه می‌کنیم.

**واژه‌های کلیدی:** جراحی‌های ناحیه تحتانی شکم، بلوک پاراورتبرال، درد بعد از عمل

### مقدمه

بخش قابل توجهی از درد پس از عمل جراحی شکم به برش دیواره شکم مربوط می‌شود و برقراری بی‌دردی کافی دشوار است بنابراین بلوک‌های منطقه‌ای دیواره قدامی شکم برای بی‌دردی حین و بعد از عمل می‌تواند موثر باشد<sup>(۱)</sup>. استفاده از دانش آناتومیک برای رسیدن به بی‌دردی بعد از عمل

در طول سه دهه گذشته مدیریت درد پس از عمل و پیامدهای آن در مقوله سلامت به‌طور بارزی مورد توجه قرار گرفته است و همچنان به‌صورت یک چالش عمده باقی‌مانده است<sup>(۱)</sup> و مدیریت مناسب آن یک نگرانی عمده پزشکان است<sup>(۲)</sup>.

نویسنده مسئول: علی نقره کار، دستیار فلوشیپ درد دانشگاه علوم پزشکی ایران، بیمارستان حضرت رسول اکرم، بخش بیهوشی و درد  
ایمیل: silverkar2000@gmail.com

نتیجه با آلفای ۰/۰۵ و بتا مساوی ۰/۲ تعداد نمونه مورد برابر با ۱۷ محاسبه شده است. اما با توجه به اینکه احتمال خروج نمونه‌ها در هر مطالعه‌ای بنا به شرایط غیرقابل پیش‌بینی وجود دارد، حجم نمونه ۲۰ نفر در هر گروه در نظر گرفته شد. پس از اخذ رضایت کتبی، بیماران به‌طور تصادفی به دو گروه بیست نفره تقسیم شدند در گروه اول بیماران تحت گاید اولتراسوند بلوک پاراورتبرال تک تزریقه در هر طرف (گروه ۱) با ۱۰ میلی‌لیتر بوپیواکایین ۰/۲۵ درصد قرار گرفتند ولی گروه دوم تحت هیچ بلوکی قرار نگرفتند. تصادفی سازی با پاکت مهر و موم شده شامل اعداد تصادفی (تصادفی ساده با استفاده از جدول تصادفی و تقسیم بیماران در گروه‌ها با الگوی (ABAB) به‌دست آمد. سپس قبل از هر گونه اقدامی بیان نمره درد با نمره دیداری درد (VAS) به بیماران آموزش داده شد. تمام بیماران تحت بیهوشی عمومی با شیوه‌ای مشابه با ۰/۰۵ میلی‌گرم بر کیلوگرم میدازولام وریدی، ۵ میکروگرم بر کیلوگرم فنتانیل وریدی، به‌عنوان پیش‌دارو و سپس ۵ میلی‌گرم بر کیلوگرم تیوپنتال و ۰/۵ میلی‌گرم بر کیلوگرم آتراکوریوم وریدی جهت القای بیهوشی دریافت کردند.

پس از آنکه بیماران لوله گذاری شدند به‌عنوان نگهدارنده پروپوفول ۱۰۰ میکروگرم بر کیلوگرم به همراه رمی فنتانیل ۰/۵ میکروگرم بر کیلوگرم در دقیقه انفوزیون وریدی گردید. مطالعه ما در یک الگوی بیمار-مجری - تحلیل‌گر کور انجام شده است. این به این معنی است که پزشک انجام دهنده بلوک، در ارزیابی درد و انتخاب گروه‌بندی بیماران، دخالتی ندارد. علاوه بر این، کسی که قبل و بعد از بلوک بیماران را ارزیابی می‌کردند و نیز خود بیماران، از نوع بلوک، آگاه نبودند. در ریکاوری، برای گروه ۱ بلوک پاراورتبرال با هدایت سونوگرافی انجام شد ولی برای گروه دوم هیچ بلوکی انجام نشد. برای انجام بلوک پاراورتبرال تحت هدایت سونوگرافی (ساخت شرکت سونوسایت، آمریکا) با پروپ منحنی (۲ تا ۵ مگاهرتز) بیمار در وضعیت خوابیده پهلو قرار گرفته و زائده خاری مهره‌های سینه‌ای مشخص و بر روی پوست علامتگذاری می‌شود. سپس ۲/۵ سانتی‌متر در خارج نوک زائده خاری مهره‌ها با استفاده از پروپ منحنی به‌صورت

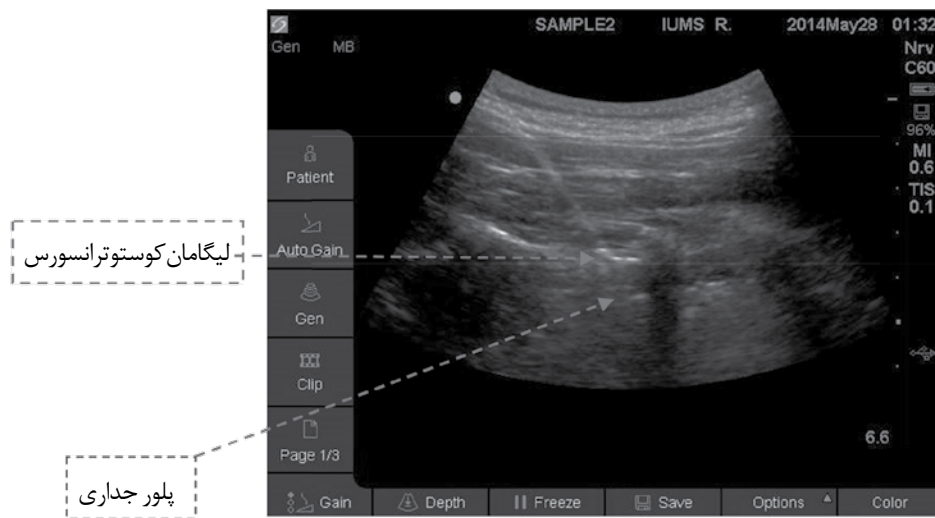
جراحی شکم و تکامل آن در طول زمان منجر به ابداع انواع مختلفی از تکنیک ضد درد با استفاده از سونوگرافی شد<sup>(۴)</sup>. بلوک پاراورتبرال نیز به‌طور گسترده در اعمال جراحی شکم به ویژه برای ترمیم سرپایی فتق اینگوینال جهت بیهوشی و بی‌دردی استفاده شده است. این بلوک در مقایسه با تکنیک‌های نخاعی از اختلال عملکرد شدید اتونوم جلوگیری کرده و اجازه می‌دهد تا بیمار زودتر ترخیص شود<sup>(۵)</sup>. این بلوک به‌طور گسترده هم به‌عنوان روش انحصاری بیهوشی، در اعمال جراحی فتق اینگوینال و پستان، استفاده می‌شود و هم به‌عنوان روش مکمل بیهوشی عمومی برای جراحی‌های مختلف استفاده شده است<sup>(۶)</sup>. بلوک پاراورتبرال نیز می‌تواند موجب افزایش بهره‌وری در استفاده از اتاق ریکاوری، کاهش زمان بی‌حرکتی و تغذیه از راه دهان، کاهش تهوع و استفراغ پس از عمل، و در نتیجه ترخیص زودتر از بیمارستان شود<sup>(۷)</sup>. از این رو ما تصمیم به انجام این مطالعه جهت بررسی اثرات این بلوک، با هدایت سونوگرافی، بر درد و میزان نیاز به مخدر پس از لاپاراتومی گرفتیم.

### مواد و روش‌ها

این مطالعه به‌صورت یک کارآزمایی بالینی تصادفی دوسوکور انجام گردید. جمعیت مورد مطالعه ۴۰ نفر بین ۲۰ تا ۷۰ سال با کلاس انجمن بیهوشی آمریکا ۲ و ۱، که تحت عمل جراحی لاپاراتومی انتخابی ناحیه تحتانی شکم قرار گرفته بودند، پس از دریافت موافقت کمیته اخلاق، وارد مطالعه شدند. معیارهای خروج از مطالعه شامل: عدم رضایت بیمار، بیماران تحت درمان با داروهای ضدانعقادی، عفونت ناحیه‌ای و سابقه حساسیت به داروهای بی‌حس کننده موضعی بودند. روش محاسبه حجم نمونه بدین صورت بود که معمولاً بدون انجام بلوک پاراورتبرال، تخمین ما از میانگین نمره درد بعد از اعمال لاپاراتومی انتخابی و برنامه‌ریزی شده ناحیه تحتانی شکم و فقط با پمپ بیدردی وریدی با توجه به مرور متون برابر با ۳/۵ است. تخمین ما از انحراف معیار این میانگین نیز حدود ۲/۱ است. انتظار ما این است که با استفاده از بلوک پاراورتبرال میانگین نمره درد به ۱/۶ کاهش پیدا کند. در

و تحت هدایت سونوگرافی بین لیگامان کوستوترانسورس و فاشیای اندوتوراسیک می‌رسد، سپس ۱۰ میلی‌لیتر بوپیواکائین ۰/۲۵ درصد (کارخانه مرک، آمریکا) تزریق می‌شود. این روش برای طرف دیگر هم تکرار می‌شود. (شکل ۱)

طولی (به موازات زائده خاری مهره‌ها) اسکن شده تا زائده عرضی مهره‌ها، لیگامان دنده عرضی و پرده جنب پدیدار شود. هنگامی که این ساختارهای آناتومیکی به وضوح مشخص شد، یک سوزن اپیدورال شماره ۱۸، از انتهای فوقانی پروپ با استفاده از روش هم‌راستا (in-plane) وارد پوست می‌شود



شکل ۱: نمای سونوگرافی بلوک تک تزریقه پاراورتبرال

در میلی‌لیتر، کوبل دارو، ایران) بود، مقدار یکجای دارو، ۲ میلی‌لیتر با یک زمان قفل ۱۵ دقیقه تنظیم شده بود. در پایان، تعداد مقدار یکجای دارو، مقدار کل داروی مصرف شده، و نمره درد بیماران ثبت و براساس آزمون مجذور کای و آزمون تی با کمک نرم‌افزار اسپاس پی‌اس‌اس مقایسه شد. مقدار P، کمتر از ۰/۰۵ از نظر آماری معنی‌دار در نظر گرفته شد. میزان بروز عوارض از جمله، تهوع و استفراغ ثبت گردید و بین دو گروه مقایسه شد. هر زمانی که بیمار از تهوع و استفراغ شکایت داشت ۲۰ میلی‌گرم متوکلوپرامید وریدی برای وی در نظر گرفته شد.

#### یافته‌ها

با توجه به داده‌های جمعیت شناختی، تفاوت معنی‌داری بین بیماران وجود نداشت. ( $P < 0.05$ ) (جدول ۱)

هنگامی که بلوک، در هر دو طرف انجام شد، نمره درد بیماران با توجه به نمره دیداری درد (صفر تا ۱۰۰) در ریکآوری دقیقاً بعد از بلوک (زمان صفر) سپس، ۱،۶ و ۲۴ ساعت بعد از بلوک مورد بررسی قرار گرفت.

علاوه بر این، برای تمام بیماران در هر دو گروه پمپ بی‌دردی وریدی (PCIA) (کارخانه فورز، فرانسه) استفاده شد. این دستگاه فقط جهت دارو رسانی به صورت مقدار یکجا تنظیم شد و هیچ مقدار نگهدارنده‌ای برای دستگاه تعریف نشد. بنابراین هر زمانی که بیمار احساس درد با نمره بالاتر از ۳ داشت، با فشار دادن دکمه آن، دستگاه میزان مشخصی از دارو را از طریق داخل وریدی به بیمار تزریق میکرد.

پمپ بی‌دردی وریدی شامل یک سرنگ ۵۰ میلی‌لیتر شامل ۵۰۰ میکروگرم فنتانیل (۵۰ میکروگرم در میلی‌لیتر، شرکت ابوریحان، ایران) و ۲ گرم پاراستامول (۴۰ میلی‌گرم

جدول ۱: داده‌های جمعیت شناختی، میزان مصرف داروهای ضد درد، زمان اولین درخواست مسکن، نمره دیداری درد در ساعات ۰، ۱، ۶، ۲۴ بعد از بلوک، و تعداد مقدار یکجای دارو در ۲۴ ساعت در گروه پاراورتبرال و گروه شاهد

عدد P	گروه شاهد (گروه ۲)	گروه پاراورتبرال (گروه ۱)	
داده‌های جمعیت شناختی (متوسط $\pm$ انحراف معیار)			
	N=(٪۲۵)۵	N=(٪۱۰)۲	مرد (٪)
	N=(٪۷۵)۱۵	N=(٪۹۰)۱۸	زن (٪)
*P>۰/۰۵	۷۱/۷ $\pm$ ۹/۶	۷۴/۵ $\pm$ ۹/۴	طول مدت عمل جراحی (دقیقه)
	۴۰ $\pm$ ۹/۱	۴۳/۸ $\pm$ ۱۰/۶	سن (سال)
	۷۲/۲ $\pm$ ۸/۸	۷۰/۳ $\pm$ ۹/۶	وزن (کیلوگرم)
مصرف کل مسکن‌ها (متوسط $\pm$ انحراف معیار)			
**P<۰/۰۵	۱۴۴۴ $\pm$ ۴۴۳/۸	۵۶۷ $\pm$ ۱/۲	پاراستامول (میلی گرم)
	۳۶۱ $\pm$ ۱۱۰/۹	۱۴۰ $\pm$ ۴/۳	فنتانیل (میکروگرم)
**P<۰/۰۵	۸۴/۲ $\pm$ ۲۲/۹	۴۹۵/۲ $\pm$ ۲۱۴/۹	زمان اولین درخواست مسکن با فشار دادن دستگاه (دقیقه)
نمره دیداری درد (ساعت بعد از بلوک)			
*P=۰/۱	۸/۶ $\pm$ ۰/۷	۸/۳ $\pm$ ۱/۱	۰ ساعت بعد از بلوک
**P<۰/۰۵	۴/۸ $\pm$ ۱/۴	۱/۵ $\pm$ ۰/۶	۱ ساعت بعد از بلوک
*P>۰/۰۵	۳/۱ $\pm$ ۱/۲	۱/۷ $\pm$ ۰/۸	۶ ساعت بعد از بلوک
*P>۰/۰۵	۳/۱ $\pm$ ۱/۱	۱/۶ $\pm$ ۲/۱	۲۴ ساعت بعد از بلوک
**P<۰/۰۵	۱۸ $\pm$ ۵/۵	۷/۲ $\pm$ ۲	تعداد بولوس در ۲۴ ساعت

\* تفاوت معنی‌دار نبود

\*\* تفاوت معنی‌دار بود

نمره دیداری درد در دو گروه در زمان‌های صفر، ۱، ۶ و ۲۴ ساعت پس از بلوک با هم مقایسه شد. نمره درد در زمان بلوک یا بلافاصله بعد از انجام بلوک تفاوت معنی‌داری بین دو گروه نداشت، (P=۰/۱) در برابر (۸/۳  $\pm$  ۱/۱) در برابر (۸/۶  $\pm$  ۰/۷) اما نمره درد یکساعت بعد از بلوک در گروه پاراورتبرال نسبت به گروه شاهد به طرز معنی‌داری کمتر بود (۴/۸  $\pm$  ۱/۴) در مقایسه با

متوسط نمره درد در ساعات ۰ و ۶ در ۲۴ در گروه پاراورتبرال به ترتیب (۳/۱  $\pm$  ۱/۲) در مقایسه با (۱/۷  $\pm$  ۰/۸) و (۳/۱  $\pm$  ۱/۱) در مقایسه با (۱/۶  $\pm$  ۲/۱) کمتر بود اما از لحاظ آماری تفاوت، معنی‌دار بین دو گروه وجود نداشت (P>۰/۰۵). مقدار یکجای دارو و متعاقب آن میزان مقدار مصرفی داروهای مسکن در ۲۴ ساعت به‌طور قابل ملاحظه و معنی‌داری در

بلوک پاراورتبرال برای اولین بار در درمان دردهای سوماتیک مزمن مورد استفاده قرار گرفت<sup>(۱۱)</sup> و به مرور جهت تسکین درد بعد از عمل از جمله برای اعمال جراحی ناحیه شکم، استفاده شده است<sup>(۱۲)</sup>. در این روش با هدایت سونوگرافی بی حس کننده موضعی مجاور به مهره قفسه سینه و نزدیک به محل عبور اعصاب نخاعی از سوراخ بین مهره‌ای تزریق می‌شود و در نتیجه موجب بلوک اعصاب سوماتیک و سمپاتیک درماتوم‌های محل تزریق در همان طرف می‌شود<sup>(۱۳)</sup>.

بلوک پاراورتبرال قفسه سینه در درمان درد ناشی از عمل جراحی قفسه سینه و شکم موثر است<sup>(۱۴)</sup>.

بر اساس تحقیقات ما، نمره درد یکساعت بعد از بلوک در گروه پاراورتبرال به طرز معنی‌داری کمتر بود اما تفاوت معنی‌داری در ساعات ۶ و ۲۴ بعد از بلوک از نظر درد بعد از عمل بین دو گروه وجود نداشت که احتمالاً به دلیل تأثیرات تزریق دارو از طریق دستگاه (با فشار دادن تکمه دستگاه توسط خود بیمار) می‌باشد که موجب بیدردی در بیماران گروه دوم شده است. یافته‌های ما نشان می‌دهد که میزان مسکن درخواستی بیمار که در ۲۴ ساعت توسط دستگاه ثبت شده در گروه پاراورتبرال به مراتب به‌طور معنی‌داری کمتر از گروه شاهد است. به‌علاوه بلوک پاراورتبرال عوارضی مانند گسترش اپی‌دورال داروی بی‌حسی، تزریق داخل عروقی دارو، سوراخ شدن دورا، آسیب‌های عصبی و پنوموتوراکس دارد<sup>(۱۵)</sup> اما این عوارض بسیار نادرند<sup>(۱۶،۱۷)</sup> و در مطالعه ما هیچکدام رؤیت نشد.

گروه شاهد بالاتر از گروه پاراورتبرال بود ( $P < 0.05$ ) (جدول ۱). زمان اولین درخواست مسکن در گروه پاراورتبرال به‌طور معناداری طولانی‌تر از گروه پاراورتبرال بود یعنی گروه شاهد به‌طور معناداری نسبت به گروه پاراورتبرال زودتر نیاز به مسکن پیدا می‌کردند ( $9/22 \pm 2/84$ ، در مقایسه با  $495/2 \pm 214/9$  دقیقه،  $P < 0.05$ ).

فقط یک نفر از گروه پاراورتبرال دچار تهوع شد که با موفقیت با متوکلوپرامید وریدی تحت درمان قرار گرفت و از نظر بروز عوارض تفاوت معنی‌داری بین دو گروه وجود نداشت ( $P > 0.05$ ).

## بحث

در بسیاری از بیماران تحت عمل جراحی شکم، برای ارائه بی‌دردی بعد از عمل، بی‌حسی اپی‌دورال به‌عنوان روش استاندارد باقی مانده است<sup>(۸)</sup>. با این حال، در موارد ممنوعیت انجام بی‌حسی اپی‌دورال و یا در بسیاری از موارد بی‌دردی مداوم اپی‌دورال جهت بی‌دردی بعد از عمل ضروری نیست، و ممکن است لازم باشد تسکین درد در این بیماران، با استفاده از روش‌های دیگر حاصل شود<sup>(۹)</sup>.

در سال ۱۹۸۰، ایده استفاده از سونوگرافی به‌عنوان یک راهنمای بی‌خطر در زمینه بیهوشی منطقه‌ای ارائه شده است. این تجهیزات دارای قابلیت ارزیابی واقعی بافت، به‌صورت تصویر زنده می‌باشند. از سوی دیگر، عدم قرار گرفتن در معرض اشعه‌های رادیولوژیک، راحتی و هزینه کم استفاده از آن باعث می‌شود این دستگاه یک گزینه قابل قبول برای اکثر متخصصین بیهوشی و پزشکان درد باشد. دستگاه سونوگرافی مقرون به‌صرفه‌تر از یک فلورسکوپ، سی‌تی‌اسکن، یا ام‌آر‌آی است. امروزه با پیشرفت و گسترش شاخصه‌های دستگاه‌های سونوگرافی، کیفیت و وضوح تصویر، استفاده از سونوگرافی فراگیر شده است. با بکارگیری این دستگاه‌ها در بخش بیهوشی یک انقلاب جدید در زمینه بیهوشی موضعی و مدیریت درد در طول این دهه آغاز شده است، به‌طوری‌که هم‌اکنون سونوگرافی تبدیل به یک روش محبوب برای انجام بی‌حسی موضعی و مدیریت درد شده است<sup>(۱۰)</sup>.

## References

1. Imani F. Postoperative pain management. *Anesth Pain Med*. 2011;1(1):6-7.
2. Shoar S, Esmaeili S, Safari S. Pain management after surgery: A Brief Review. *Anesth Pain Med*. 2012;1(3):184-6.
3. Yarwood J, Berrill A. Nerve Blocks of the Anterior Abdominal Wall. *Cont Edu Anaesth Crit Care and Pain* 2010;10(6):182-186.
4. Marhofer P, Chan VW. Ultrasound-guided regional anesthesia: current concepts and future trends. *Anesth Analg* 2007 May;104(5):1265-9.
5. Surange PN, Mohan CVR. Comparative Evaluation of Continuous Lumbar Paravertebral Versus Continuous Epidural Block for Post-Operative Pain Relief in Hip Surgeries. *Anesth Pain Med*. 2012;1(3):178-83.
6. Wassef MR, Randozzo T, Ward W. The paravertebral nerve root block for inguinal herniorrhaphy – a comparison with field block approach. *Reg Anesth Pain Med* 1998 Sep-Oct;23(5):451-6.
7. Baumgarten RK, Greengrass RA, Wesen CA. Paravertebral block: the holy grail of anesthesia for hernia surgery? *Anesth Analg* 2007 Jan;104(1):207; author reply 207-9.
8. Imani F, Entezary SR, Alebouyeh MR, Parhizgar S. The maternal and neonatal effects of adding tramadol to 2% lidocaine in epidural anesthesia for cesarean section. *Anesth Pain Med*. 2011;1(1):25-9.
9. Melnikov A, Bjoergo S, Kongsgaard U. Thoracic paravertebral block versus transversus abdominis plane block in major gynecological surgery: a prospective, randomized, controlled, observer-blinded study. *Local Reg Anesth* 2012;5:55-61.
10. Rahimzadeh P, Faiz S H. Ultrasound a New Paradigm in Regional Anesthesia and Pain Management *Anesth Pain Med*. 2013 September;3(2):228-229.
11. Hadzic A, Kerimoglu B, Loreio D, Karaca PE, Claudio RE, et al. Thys DM. Paravertebral blocks provide superior same-day recovery over general anesthesia for patients undergoing inguinal hernia repair. *Anesth Analg* 2006; 102: 1076-81.
12. Moussa AA. Opioid saving strategy: bilateral single-site thoracic paravertebral block in right lobe donor hepatectomy. *Middle East J Anesthesiol* 2008 Feb;19(4):789-801.
13. Kamarkar MK. Thoracic paravertebral block. *Anesthesiology* 2001; 95: 771-780.
14. Melnikov A, Bjoergo S, Kongsgaard U. Thoracic paravertebral block versus transversus abdominis plane block in major gynecological surgery: a prospective, randomized, controlled, observer-blinded study. *Local Reg Anesth* 2012;5: 55–61.
15. Aveline C, Hetet HL, Roux AL, Vautier P, Cognet F, et al. Comparison between ultrasound-guided transversus abdominis plane and conventional ilioinguinal/iliohypogastric nerve blocks for day-case open inguinal hernia repair. *Br J Anaesth* 2011; 106: 380-6.
16. Naja ZM, Raf M, Rajab ME, Ziade FM, Tannir MAA, Lönnqvist PA. Nerve stimulator-guided paravertebral blockade combined with sevoflurane sedation versus general anesthesia with systemic analgesia for postherniorrhaphy pain relief in children. *Anesthesiology* 2005;103:600-5.
17. Naja Z, Lönnqvist PA. Somatic paravertebral nerve blockade: Incidence of failed block and complications. *Anaesthesia* 2001; 56: 1184-8.

## Evaluating of Ultrasound Guided Paravertebral Block on Pain after lower abdominal Laparotomy

Farnad Imani<sup>1</sup>, Mahmoud-Reza Alebouye<sup>2</sup>, Poupak Rahimzadeh<sup>2</sup>, Ali Noghrekar<sup>\*3</sup>, Mostafa Khlaghipour<sup>3</sup>, Maryam Zafarghandi<sup>3</sup>

1. Associate professor of Anesthesiology, Iran University of Medical Sciences, department of anesthesiology and pain, Rsoul-Akram hospital.
2. Assistant professor of Anesthesiology, Iran University of Medical Sciences, department of anesthesiology and pain, Rsoul-Akram hospital.
3. Pain Fellowship, Iran University of Medical Sciences, department of anesthesiology and pain, Rsoul-Akram hospital.

### ABSTRACT

**Aim and Background:** Patients undergoing abdominal surgery usually receive an epidural block for postoperative analgesia. However, when epidural analgesia is contraindicated or unwanted, various regional analgesia techniques are used in conjunction with systemic analgesia. The objective of this trial was to assess the effectiveness of paravertebral block in patients undergoing laparotomy.

**Methods and Materials:** We analyzed 40 patients scheduled for laparotomy. The patients were randomized to receive either an ultrasound-guided bilateral paravertebral block with bupivacaine (Group 1) (n=20) or to be part of the control group (n=20) (Group 2). Post-operatively, intravenous patient-controlled analgesia (PCIA) was used for all patients for pain control, which contained Fentanyl and Paracetamol. Visual analogue pain scores (VAS) at 1, 6, and 24 hours postoperatively, Additional analgesic request, the total amount of received analgesics and the complications were all evaluated.

**Findings:** Visual analogue pain score (VAS) in the first hour after the Paravertebral block was significantly lower ( $P<0/05$ ), but it was not significantly different among the two groups at 6, 24 hours and immediately (zero time) after the block ( $P>0/05$ ). The total amount of drugs and the delivered Bolus dose by PCIA in 24hr was significantly lower in the paravertebral group ( $P<0/05$ ). The first request time was significantly longer in Paravertebral group ( $P<0/05$ ).

**Conclusions:** Paravertebral block could serve as effective analgesia adjunct in patients undergoing laparotomy and we recommend using this technique in postoperative period, according to our results.

**Keywords:** Laparotomy, paravertebral block, postoperative pain

► Please cite this paper as:

Imani F, Alebouye M-R, Rahimzadeh P, Noghrekar A, Khlaghipour M, Zafarghandi M. [Evaluating of Ultrasound Guided Paravertebral Block on Pain after lower abdominal Laparotomy (Persian)]. JAP 2014;4(4):3-9.

**Corresponding Author:** Ali Noghrekar, Pain Fellowship, Iran University of Medical Sciences, department of anesthesiology and pain, Rsoul-Akram hospital

**Email:** silverkar2000@gmail.com