



Investigating the effects of short-term and long-term doses of injectable ketamine on the histopathology of the cerebral cortex in infants of exposed maternal rats

Alireza Avazzadeh¹, Hessamedin Babaei¹, Aria Kalhor², Kimia Jannati Toupanloo¹, Afagh Zamen Ghadirli¹, Behrooz Yahyaei^{3*}

1. Student Research Committee, Shahrood Branch, Islamic Azad University, Shahrood, Iran
2. Department of Medical Sciences, Shahrood Branch, Islamic Azad University, Shahrood, Iran
3. Department of Medical Sciences, Biological Nanoparticles in Medicine Research center, Shahrood Branch, Islamic Azad University, Shahrood, Iran

ABSTRACT

Aim and background: The high use of ketamine in different treatment regimens, as well as its abuse for non-medical purposes, especially in recent years, has led to concern about its side effects. In the following study, an attempt has been made to investigate the effect of ketamine on the cerebral cortex tissue of fetuses obtained from exposed maternal rats.

Material and Methods: The study was conducted on 15 female rats (3 groups of 5 including the control group, the long-term anesthetized group with ketamine, the short-term and repeated anesthetized group with ketamine). Then, the histopathological changes of the cerebral cortex of newborns resulting from the fertility of mice receiving ketamine were evaluated. In the implementation of this plan, the ethics of working with laboratory animals have been observed.

Results: The findings of our study showed that no changes were observed in the brain tissue and different layers in the samples of the control group, and the brain tissue was reported completely clear and normal. In the short-term and long-term dose groups of ketamine, there was no change compared to the control group, and only the number of microglia cells was lower compared to the control group.

Conclusion: Exposure to ketamine during embryogenesis can prevent cell proliferation in the neuronal area of the cerebral cortex of rat embryos. In the present study, a decrease in microglia cells was observed in both groups injected with ketamine, but significant tissue and structural changes were observed in the two recipient groups. Ketamine was not seen compared to the control group.

Keywords: Ketamine, Histopathology, Cerebral Cortex, Short term dose, Long term dose, Maternal Rats, Infant Rats

►Please cite this paper as:

Avazzadeh A, Babaei H, Kalhor A, Jannati Toupanloo K, Zamen Ghadirli A, Yahyaei B [Investigating the effects of short-term and long-term doses of injectable ketamine on the histopathology of the cerebral cortex in infants of exposed maternal rats (Persian)]. J Anesth Pain 2024;15(1): 13-22.

Corresponding Author: Behrooz Yahyaei, Department of Medical Sciences, Biological Nanoparticles in Medicine Research center, Shahrood Branch, Islamic Azad University, Shahrood, Iran

Email: Behroozyahyaei@yahoo.com

فصلنامه علمی پژوهشی بیهوشی و درد، دوره ۱۵، شماره ۱، بهار ۱۴۰۳

بررسی اثرات تزریق دوز های کوتاه مدت و بلند مدت کتامین در موش های صحرایی بر هیستوپاتولوژی قشر مخ نوزادان حاصل از باروری آن ها

علیرضا عوض زاده^۱، حسام الدین بابایی^۱، آریا کلهر^۲، کیمیا جنتی توپکانلو^۱، آفاق ضامن قدیرلی^۱، بهروز یحیایی^۳

۱. دانشجوی پزشکی، کمیته تحقیقات دانشجویی، واحد شاهرود، دانشگاه آزاد اسلامی، شاهرود، ایران
۲. گروه پزشکی، واحد شاهرود، دانشگاه آزاد اسلامی، شاهرود، ایران
۳. گروه پزشکی، مرکز تحقیقات نانوذرات بیولوژیک در پزشکی، واحد شاهرود، دانشگاه آزاد اسلامی، شاهرود

تاریخ پذیرش: ۱۴۰۲/۱۰/۱۰

تاریخ بازبینی: ۱۴۰۲/۸/۲۷

تاریخ دریافت: ۱۴۰۱/۸/۱۸

چکیده

زمینه و هدف: استفاده زیاد از کتامین در رژیم های درمانی متفاوت و همچنین سو مصرف آن برای مقاصد غیر پزشکی به خصوص در سال های اخیر منجر به نگرانی درباره ی عوارض جانبی آن شده است. در مطالعه پیش رو سعی بر آن شده است تا تاثیر کتامین بر بافت قشر مخ جنین حاصل از موش صحرایی مادر در مواجهه قرار گرفته بررسی شود.

مواد و روش ها: مطالعه روی ۱۵ سر موش صحرایی ماده (۳ گروه ۵ تایی شامل گروه کنترل، گروه بیهوش شده بلند مدت با کتامین، گروه بیهوش شده کوتاه مدت و مکرر با کتامین) انجام گرفت. سپس تغییرات هیستوپاتولوژیک قشر مخ نوزادان حاصل از باروری موش های دریافت کننده کتامین ارزیابی شد. در اجرای این طرح اخلاق کار با حیوانات آزمایشگاهی رعایت شده است.

نتایج: یافته های مطالعه ما نشان داد که در نمونه های گروه کنترل در بافت مغز و لایه های مختلف موجود تغییراتی دیده نشد و نظم و انسجام بافت مغزی کاملاً مشخص و نرمال گزارش شد. در گروه دوز کوتاه مدت و بلند مدت کتامین هیچ تغییری نسبت به گروه کنترل نداشته و تنها تعداد سلول های میکروگلیا نسبت به گروه کنترل کمتر بود.

نتیجه گیری: قرار گرفتن در معرض کتامین در دوران امبریونیزیس می تواند مانع تکثیر سلولی در ناحیه ی نورونی قشر مغز جنین موش صحرایی شود که در مطالعه حاضر در هر دو گروه تزریقی کتامین کاهش سلول های میکروگلیا مشاهده شد اما تغییرات بافتی و ساختاری چشمگیری در دو گروه دریافت کننده کتامین در مقایسه با گروه کنترل رویت نشد.

واژه های کلیدی: کتامین، هیستوپاتولوژی، قشر مخ، دوز کوتاه مدت، دوز بلند مدت، نوزاد موش صحرایی، موش صحرایی مادر

نویسنده مسئول: بهروز یحیایی، گروه پزشکی، مرکز تحقیقات نانوذرات بیولوژیک در پزشکی، واحد شاهرود، دانشگاه آزاد اسلامی، شاهرود

پست الکترونیک: Behroozyahyaei@yahoo.com

مقدمه

میان تمام دستاورد های موجود در علم پزشکی، غلبه بر حس درد یکی از مواردی است که بر زندگی هر انسانی تاثیر گذاشته است. در سال ۱۸۴۶ درد جراحی که یکی از بزرگترین ترس های بشر بود از بین رفت. در این سال اولین جراحی با استفاده از داروی بیهوشی برای فردی که نیاز به برداشتن تومور عروقی از گردنش داشت توسط دکتر ویلیام تی. جی. مورتون انجام شد^(۱). پس از کشف بیهوشی، تلاش برای ساخت داروی بیهوشی کارآمد، ایمن و با مدت اثر کوتاه آغاز شد. یکی از دستاوردهای این مسیر واکنش شیمیایی بود که منجر به ساخت فن سیکلیدین (PCP) در سال ۱۹۵۶ شد. فن سیکلیدین داروی بیهوشی ایمن در انسان است اما حالت هذیان گویی طولانی مدت و محرومیت حسی را نیز ایجاد می کند. تلاش برای یافتن داروی بی خطرتر ادامه یافت و یافتن کتامین نقطه عطف این تلاش بود^(۲). کتامین در سال ۱۹۶۲ ساخته شد و استفاده بالینی آن در سال ۱۹۷۰ توسط FDA تایید شد.^(۳) کتامین آنتاگونیست غیررقابتی گیرنده N-methyl-d-aspartate (NMDA) است^(۴) و با اتصال به گیرنده ی NMDA و مهار این کانال یونی، از ورود یون های کلسیم به داخل سلول جلوگیری می کند^(۵).

اولین مورد سو مصرف کتامین در سال ۱۹۹۲ در فرانسه گزارش شد که منجر به نظارت ویژه مقامات بهداشتی و گنجاندن آن در لیست داروهای مخدر در سال ۱۹۹۷ شد^(۶). در بسیاری از نقاط جهان همچون شرق و جنوب شرق آسیا از سو مصرف کتامین بعنوان یک مشکل بزرگ در حال ظهور یاد می شود که می تواند منجر به وقوع پیامد های نامطلوبی از جمله وابستگی و سمیت اندام ها شود. در سال های اخیر استفاده از کتامین برای مقاصد غیر پزشکی افزایش قابل توجه ای یافته است بطوری که از سال ۲۰۰۰ به بعد در هنگ کنگ، کتامین جایگزین هروئین بعنوان ماده اصلی سو مصرف شده است^(۷).

کتامین باعث به وجود آمدن بیهوشی کامل به همراه حس بی دردی عمیق و افزایش فشار خون بدون دپرسیون تنفسی می شود^(۸). امروزه از کتامین به دلیل ویژگی شل کنندگی راه های هوایی بعنوان داروی درمان آسم نیز استفاده می شود^(۹). علاوه بر آن از کتامین به عنوان داروی ضد درد، ضد التهاب و ضد افسردگی نیز استفاده می شود^(۱۰). نیمه عمر کتامین در پلاسمای خون بین ۲ تا ۴ ساعت است. راه های تجویز کتامین معمولاً بصورت تزریق وریدی، تزریق عضلانی و استنشاقی است^(۱۱). رژیم های درمانی گوناگونی برای تجویز کتامین وجود دارد به عنوان مثال برای القای بیهوشی: ۴/۵ - ۱ میلی گرم در هر کیلوگرم به صورت داخل وریدی و برای ایجاد اثر آرام بخشی: ۱ - ۰/۵ میلی گرم در هر کیلوگرم به صورت داخل وریدی تجویز می شود. دوز های پایین تر کتامین را می توان برای کنترل درد تجویز کرد. تجویز خوراکی کتامین با دوزهای بالاتر می تواند منجر به نارسایی کبدی، سیستیت اولسراتیو و آسیب ثانویه کلیوی شود. همچنین تجویز اپیدورال و نخاعی آن می تواند باعث سمیت شود^(۱۲). استفاده طولانی مدت از کتامین نیز می تواند باعث اختلال حافظه بلند مدت شود^(۱۳).

قشر مخ لایه نازکی از جنس ماده خاکستری است که سطح مغز را می پوشاند. قشر مخ مرکز بسیاری از اعمال ارادی بدن و مرکز پردازش اطلاعات حسی در مغز می باشد. این لایه از سلول های عصبی مغز تشکیل شده است و دارای مراکز عملکردی و نواحی ارتباطی است که در تنظیم فعالیت های مختلف بدن نقش ایفا میکنند^(۱۴). به عقیده برخی از محققان کتامین نوروتوکسیک است و مصرف دوز های مکرر آن سبب کاهش سلولهای هیپوکامپ در موش های صحرایی می شود. همچنین پس از قطع مصرف طولانی مدت کتامین تعداد سلول های ناحیه هیپوکامپ مغز افزایش مییابد^(۱۵). استفاده دوز بالا و طولانی مدت از کتامین سبب آتروفی شدید در قشر مخ^(۱۶) همچنین باعث

داخل صفاقی بیهوش شدند. موش های صحرائی ماده باردار در گروه بیهوشی کوتاه مدت و مکرر با کتامین به تعداد دفعات ۳ بار در هفته و هر مرتبه با دوز ۲۵ میلی گرم بر کیلوگرم بصورت داخل صفاقی بیهوش شدند و تزریق کتامین بصورت هفتگی تا پایان بارداری و منظم انجام شد. پس از زایمان و طی دوره شیردهی به منظور نمونه گیری بافتی، ابتدا نوزادان موش های صحرائی قربانی شدند، سپس با تیغ جراحی، ناحیه حفره مغزی آنها برش داده شد و ساختار مغز و ناحیه قشر مخ توسط قیچی و پنس جدا و توسط ترازوی دیجیتالی وزن گردید. سپس نمونه های جدا شده از تمامی موش های صحرائی بلافاصله درون ظروف حاوی محلول فرمالین ۱۰ درصد جهت ثبوت بافت قرار داده شد و پس از ۲۴ ساعت محلول فرمالین تعویض شد. سپس نمونه های اخذ شده جهت تهیه مقاطع هیستولوژیک به آزمایشگاه بافت شناسی ارسال شد. پس از آماده سازی، مقاطع تهیه شده به لحاظ متغییر هایی که به طور معمول و قراردادی جهت بررسی روند تغییرات هیستوپاتولوژیکی بافت قشر مخ مطالعه شدند، به کمک میکروسکوپ نوری مورد ارزیابی بافت شناختی قرار گرفتند.

ملاحظات اخلاقی

در مقاله حاضر کلیه اصول اخلاقی در مورد نحوه کار با حیوانات آزمایشگاهی رعایت شده و براساس پروتکل کار با حیوانات آزمایشگاهی رفتار شده و انجام کار به تایید کمیته اخلاق دانشگاه آزاد اسلامی واحد شاهرود به شناسه کد اخلاق IR.IAU.SHAHROOD.REC.1397.043 رسیده است.

نتایج

الف) گروه کنترل: در لایه های مختلف موجود در بافت مغز در گروه کنترل، هیچگونه تغییری مشاهده نگردید و نظم و انسجام بافت مغز کاملاً مشخص و نرمال است. ماده خاکستری مغز دارای اندازه مناسب است. لایه سطحی مخ

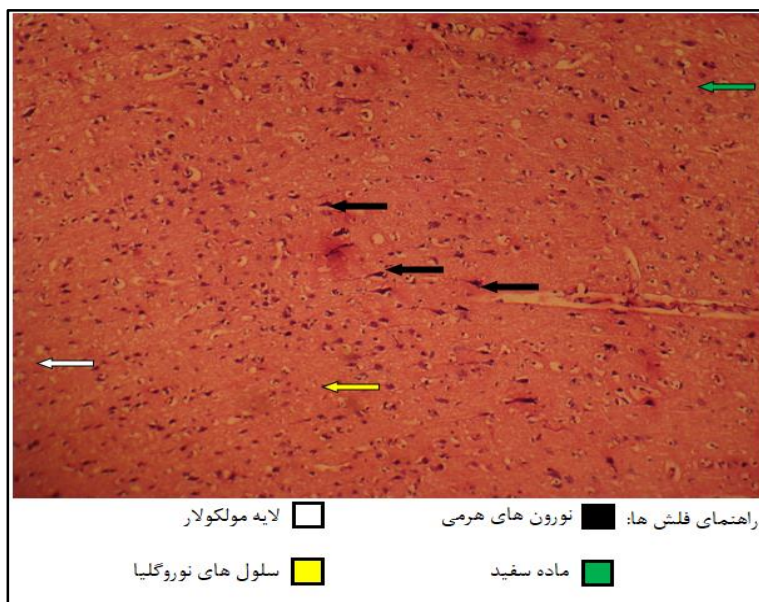
کاهش حجم ماده خاکستری، یکپارچگی کمتر در ماده سفید مغز و ارتباط کمتر بین تالاموس و کورتکس مخ می شود^(۱۳). استفاده زیاد از کتامین در رژیم های درمانی متفاوت منجر به نگرانی درباره عوارض جانبی آن شده است^(۳). در مطالعه پیش رو سعی بر آن شده است تا با روش های علمی تاثیر داروی کتامین را بر بافت قشر مخ جنین حاصل از موش صحرائی مادر در مواجهه قرار گرفته بررسی شود.

روش کار

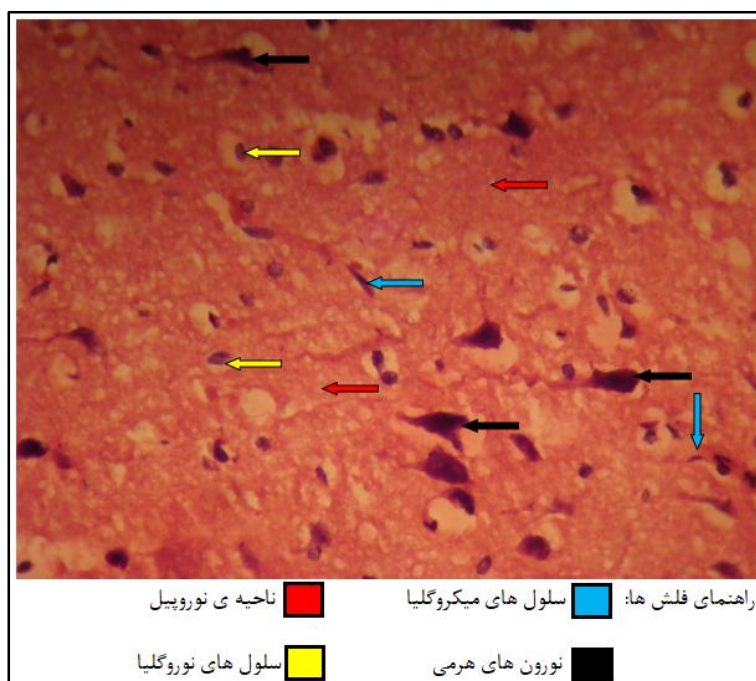
مقاله پیش رو یک مطالعه تجربی و کاملاً تصادفی با روش نمونه گیری غیر احتمالی آسان است که جمعیت مورد مطالعه در این مقاله تعداد ۱۵ عدد موش صحرائی ماده با وزن 20.0 ± 2 گرم است. خصوصیات محل نگهداری برای تمامی حیوانات کاملاً یکسان و شامل درجه حرارت $2 \pm$ ۲۲ درجه سانتیگراد و رطوبت نسبی ۵۵ - ۵۰ درصد است و دوره ی ۱۲ ساعت روشنایی و ۱۲ ساعت تاریکی در نظر گرفته شده است. تمامی موش های صحرائی در گروه های مختلف، رژیم غذایی نرمال دریافت کردند. حیوانات در قفس های مخصوص از جنس پلی ماکرولون شفاف نگه داری شدند که هر روز تمیز و ضدعفونی شدند. پس از یک هفته سازگاری با محیط موش های صحرائی به صورت تصادفی به ۳ گروه ۵ تایی شامل: (۱) گروه کنترل (۲) گروه بیهوش شده بلند مدت با کتامین (۳) گروه بیهوش شده کوتاه مدت و مکرر با کتامین تقسیم شدند. سپس موش های صحرائی ماده جهت بارداری آماده شدند. به منظور ایجاد بارداری در موش های صحرائی در هر گروه از ۲ موش صحرائی نر استفاده شد. تایید بارداری پس از مشاهده پلاک واژنی انجام شد. در طی دوران بارداری در تمامی گروه ها از همان رژیم های غذایی مذکور استفاده شده است. در طی دوره بارداری گروه کنترل سالم هیچ داروی بیهوشی دریافت نکردند. موش های صحرائی ماده باردار در گروه بیهوشی بلند مدت با کتامین به تعداد دفعات یک بار در هفته با دوز ۷۵ میلی گرم بر کیلوگرم بصورت تزریق

ب) گروه دوز کوتاه مدت: در نمونه های گروه دوز کوتاه مدت در بافت مغز در مقایسه با گروه کنترل تغییری مشاهده نمی گردد. ماده خاکستری در سطح همراه با اولین لایه آن که لایه مولکولار نام دارد (فلش سفید) دارای مورفولوژی مناسب بافتی و اندازه طبیعی می باشد. در زیر تمامی بخش های مربوط به ماده خاکستری، ماده سفید (فلش سبز) نیز با مشخصات طبیعی یافت می شود. مشخصات نورون های ماده خاکستری و نورون های هرمی شکل (فلش سیاه) بدون تغییر بوده و رنگ سیتوپلاسم و شکل سلول مناسب است. سلول های موجود در بافت نوروگلیا (فلش زرد) نیز با تعداد و شکل مناسب قابل رویت بوده اما سلول های میکروگلیا گرچه دارای شکل مناسبی می باشند اما تعداد آنها نسبت به گروه کنترل کمتر است. (فلش آبی). مشخصات عروق خونی و ناحیه نوروپیل (فلش قرمز) همانند گروه کنترل، نرمال است. (شکل سه و چهار)


که لایه مولکولار نام دارد و درست در زیر نرم شامه واقع شده است (فلش سفید) دارای تعداد سلول های اندک و رشته های عصبی زیاد است. ماده سفید مخ (فلش سبز) در زیر آخرین لایه ماده خاکستری واقع شده و در گروه کنترل این ناحیه با اندازه و مشخصات بافتی و سلولی طبیعی قابل رویت است. نورون های مغزی بخصوص نوع هرمی آن در تمامی لایه های ماده خاکستری با حدود راسی و قاعده ای مشخص (فلش سیاه) رویت می شوند. سلول های موجود در بافت نوروگلیا (فلش زرد) بصورت پراکنده در تمامی ماده سفید و خاکستری با سیتوپلاسم بازوفیلیک و هسته مشخص و روشن مشاهده می شوند. در بزرگنمایی بیشتر سلول های میکروگلیا با هسته تیره و کشیده با پراکندگی و تعداد مناسب در بافت مغز مشاهده می شوند (فلش آبی). عروق خونی و تشکیلات سد خونی مغزی بدن در شکل طبیعی خود قابل رویت هستند. ناحیه نوروپیل نیز مشخصات کاملا طبیعی و تیپیک دارد (فلش قرمز) (شکل یک و دو).



شکل ۱: مقطع بافت شناسی قشر مخ نوزاد موش صحرائی گروه کنترل. (رنگ آمیزی هماتوکسیلین و ائوزین $\times 100$)

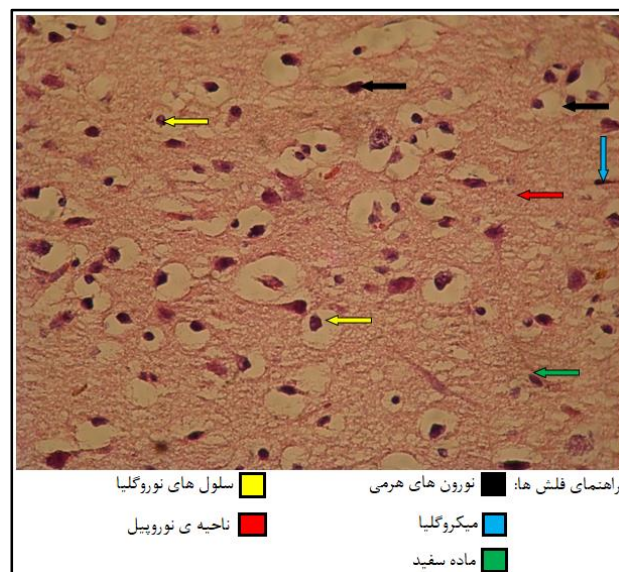


شکل ۲: مقطع بافت شناسی قشر مخ نوزاد موش صحرایی گروه کنترل. (رنگ آمیزی هماتوکسیلین و اتوزین×۴۰۰)

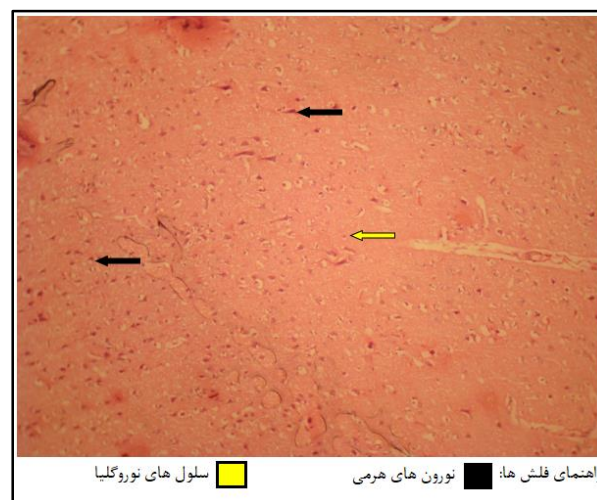


شکل ۳: مقطع بافت شناسی قشر مخ نوزاد موش صحرایی گروه دوز کوتاه مدت. (رنگ آمیزی هماتوکسیلین و اتوزین×۱۰۰)

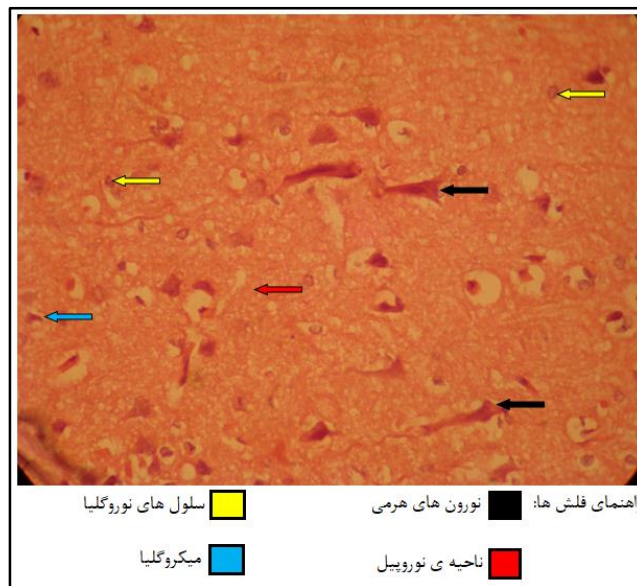
ج) گروه دوز بلند مدت: در نمونه های گروه دوز بلند مدت در بافت مغز در مقایسه با گروه کنترل و گروه دوز کوتاه مدت تغییر خاصی که قابل گزارش باشد وجود ندارد. مشخصات ماده خاکستری، لایه مولکولار و ماده سفید همگی طبیعی و سالم است. نورون های هرمی موجود در لایه های مربوط به ماده خاکستری دارای تعداد و شکل مناسب و اندازه ی نرمال می باشند (فلش سیاه). بطوری که حدود ساختار هرمی آنها کاملا مشهود است. سلول های موجود در بافت نوروگلیا (فلش زرد) دارای مشخصات طبیعی همراه با تعداد و پراکندگی مناسب در مقایسه با گروه های قبلی هستند. سلول های میکروگلیا دارای ساختار سلولی مناسب بوده اما تعداد آنها همانند گروه قبل کاهش یافته است (فلش آبی). مشخصات عروقی و ساختار نوروپیل نیز کاملا طبیعی گزارش می گردد (فلش قرمز) (شکل پنج و شش)



شکل ۴: مقطع بافت شناسی قشر مخ نوزاد موش صحرایی گروه دوز کوتاه مدت. (رنگ آمیزی هماتوکسیلین و ائوزین $\times 400$)



شکل ۵: مقطع بافت شناسی قشر مخ نوزاد موش صحرایی گروه دوز بلند مدت. (رنگ آمیزی هماتوکسیلین و ائوزین $\times 100$)



شکل ۶: مقطع بافت شناسی قشر مخ نوزاد موش صحرایی گروه دوز بلند مدت. (رنگ آمیزی هماتوکسیلین و ائوزین $\times 400$)

جدول ۱: تفکیک و درجه بندی تغییرات پدید آمده در متغیرهای مورد ارزیابی بافت قشر مخ

گروه	نورون	بافت نوروگلی	ماده خاکستری	ماده سفید	میکروگلیا
کنترل	۰	۰	۰	۰	۰
دوز کوتاه مدت	۰	۰	۰	۰	۱
دوز بلند مدت	۰	۰	۰	۰	۱

*توضیح جدول: تغییرات پدید آمده و مشاهده شده از عدد ۰ تا ۳ درجه بندی گردیده است. درجه ۰ بیانگر عدم مشاهده تغییر، درجه ۱ بیانگر تغییرات خفیف، درجه ۲ بیانگر تغییرات متوسط و درجه ۳ بیانگر تغییرات شدید می باشند.

بحث

مشاهده نشد و تنها تعداد سلول های میکروگلیا نسبت به گروه کنترل کمتر بود. بنابراین میتوان دریافت که کتامین چه بصورت کوتاه مدت و چه بصورت بلند مدت سبب کاهش سلول های میکروگلیا از طریق مسیر آپوپتوز سلولی می شود. طبق پژوهش انجام شده در مورد اثر کتامین بر هیپوکامپ کاهش سلول های هیپوکامپ بخصوص سلول های پیکنوزه در ناحیه CA1 رویت شد^(۱۵). در مطالعه ما نیز کاهش معنادار سلول میکروگلیا ثبت گردید. همچنین با توجه به پژوهش انجام شده توسط Xinran Li و همکاران مصرف کتامین باعث افزایش آپوپتوز و اتوفازی از طریق مهار فعالیت آنتی اکسیدان و تجمع ROS گردید^(۱۶) که این یافته میتواند

همانطور که در ابتدا ذکر شد با توجه به افزایش انجام عمل های جراحی مینور و ماژور در حین بارداری و نیاز مبرم به بیهوشی در آن^(۱۴) با انجام این پژوهش، هیستوپاتولوژی قشر مخ در نوزادان موش صحرایی مادران در مواجهه قرار گرفته با کتامین مورد ارزیابی و مطالعه قرار گرفته شد. یافته های مطالعه ی ما بیانگر این مسئله بود که در نمونه های گروه کنترل در بافت مغز و لایه های مختلف موجود، هیچگونه تغییری مشاهده نشد و نظم و انسجام بافت مغزی، طبیعی و مشخص گزارش شد. همچنین در گروه دوز کوتاه مدت و بلند مدت کتامین، نسبت به گروه کنترل تغییر قابل توجهی

شود^(۲۰). هر چند مطالعه ما عملکردهای مهم قشر مخ یعنی یادگیری و حافظه را مورد ارزیابی قرار نداد اما تغییرات در سطح بافتی محسوس نبوده لذا مطالعات بیشتر در این زمینه یعنی ارتباط مولکول و بیوشیمی با کارکرد و فیزیولوژی قشر مخ میتواند کمک کننده باشد.

نتیجه گیری

تغییرات ایجاد شده در بافت شناسی قشر مخ در دو گروه کوتاه مدت و بلند مدت نسبت به گروه کنترل چشمگیر نبوده ولی استفاده از این دارو در حین بارداری برای جنین کاملا ایمن و بدون خطر نبوده لذا بررسی دقیق تر تغییرات می تواند در سطوح سلولی مولکولی، بیوشیمیایی و رفتار پروتئین ها انجام شود تا تاثیرات کتامین که یک داروی شایع بیهوشی است بیش از پیش شناخته شده و در پزشکی برای استفاده ایمن تر از آن برنامه ریزی کرد.

دلایل فیزیوپاتولوژی مرگ سلولی اتفاق افتاده در مطالعه ما باشد هر چند این موضوع نیازمند مطالعات بیشتر است. مطالعات نشان داده اند که قرار گرفتن در معرض کتامین در طی دوران امبریونزیس می تواند مانع تکثیر سلولی در ناحیه نورونی قشر مغز جنین موش صحرايي شود که این یافته مطابق با پژوهش ما مبنی بر مرگ سلولی در قشر مخ است^(۱۷). همچنین مطالعه ای دیگر حاکی از آن است که زمانی که موش باردار در معرض کتامین قرار می گیرد باعث از دست دادن نورون، اختلال نورون های پیرامیدال و کاهش تکثیر سلولی در هیپوکامپ فرزندان می شود این اختلال مورفولوژی با رفتارهای افسردگی و اضطراب و اختلال حافظه تا سن بزرگسالی همراه می باشد که این موضوع میتواند تایید کننده مطالعه حاضر و در راستای ارزیابی عملکردی قشر مخ باشد^(۱۸). همچنین مطالعات پیشین نشان داده اند که کتامین سبب اختلال یادگیری و حافظه فضایی در فرزندان و همچنین کاهش قابل توجه در سطح پروتئین های BDNF, P_CREB, P_PKA, PKA, P_ERK, ERK می شود^(۱۹) و سو مصرف مزمن کتامین باعث کاهش حافظه می

References

1. Robinson DH, Toledo AH. Historical development of modern anesthesia. *Journal of Investigative Surgery*. 2012;25(3):141-9.
2. Nowacka A, Borczyk M. Ketamine applications beyond anesthesia—A literature review. *European journal of pharmacology*. 2019;860:172547.
3. Abdollahpour A, Saffarieh E, Zoroufchi BH. A review on the recent application of ketamine in management of anesthesia, pain, and health care. *Journal of Family Medicine and Primary Care*. 2020;9(3):1317.
4. Hong Y, Yee C, Tam Y, Wong JH, Lai P, Ng C. Management of complications of ketamine abuse: 10 years' experience in Hong Kong. *Hong Kong Med J*. 2018;24(2):175-81.
5. Kokkinou M, Ashok AH, Howes OD. The effects of ketamine on dopaminergic function: meta-analysis and review of the implications for neuropsychiatric disorders. *Molecular psychiatry*. 2018;23(1):59-69.
6. Daré BL, Pelletier R, Morel I, Gicquel T, editors. History of Ketamine: An ancient molecule that is still popular today. *Annales Pharmaceutiques Francaises*; 2021.
7. 李志恒. To use or not to use: an update on licit and illicit ketamine use. 2011.
8. Zanos P, Moaddel R, Morris PJ, Riggs LM, Highland JN, Georgiou P, et al. Ketamine and ketamine metabolite pharmacology: insights into therapeutic mechanisms. *Pharmacological reviews*. 2018;70(3): 621-660.
9. Liu Y, Lin D, Wu B, Zhou W. Ketamine abuse potential and use disorder. *Brain research bulletin*. 2016;126:68-73
10. Cadwell CR, Bhaduri A, Mostajo-Radji MA, Keefe MG, Nowakowski TJ. Development and

- arealization of the cerebral cortex. *Neuron*. 2019 Sep 25;103(6):980-1004.
11. Karaca MO, Süren M, Karaca ZI, Arıcı S, Karaman S, Aslan H, et al. Repeated dose of ketamine effect to the rat hippocampus tissue. *Saudi Journal of Anaesthesia*. 2015;9(3):289.
 12. Hung C-C, Liu Y-H, Huang C-C, Chou C-Y, Chen C-M, Duann J-R, et al. Effects of early ketamine exposure on cerebral gray matter volume and functional connectivity. *Scientific reports*. 2020;10(1):1-13.
 13. Strous JF, Weeland CJ, Van Der Draai FA, Daams JG, Denys D, Lok A, et al. Brain Changes Associated With Long-Term Ketamine Abuse, A Systematic Review. *Frontiers in neuroanatomy*. 2022;16:795231.
 14. Cheek TG, Baird E. Anesthesia for nonobstetric surgery: maternal and fetal considerations. *Clinical obstetrics and gynecology*. 2009;52(4):535-45.
 15. soleymani as, aghaei o, shekarriz n, molavi n, mehdizadeh m. effect of chronic treatment of ketamine on hippocampus cell count of adult rats.
 16. Li Y, Li X, Zhao J, Li L, Wang Y, Zhang Y, Chen Y, Liu W, Gao L. Midazolam attenuates autophagy and apoptosis caused by ketamine by decreasing reactive oxygen species in the hippocampus of fetal rats. *Neuroscience*. 2018 Sep 15;388:460-71.
 17. Hirota K, Lambert D. *Ketamine: new uses for an old drug?* : Oxford University Press; 2011. p. 123-6.
 18. Zhao T, Li C, Wei W, Zhang H, Ma D, Song X, et al. Prenatal ketamine exposure causes abnormal development of prefrontal cortex in rat. *Scientific Reports*. 2016;6(1):1-12.
 19. Li X, Guo C, Li Y, Li L, Wang Y, Zhang Y, et al. Ketamine administered pregnant rats impair learning and memory in offspring via the CREB pathway. *Oncotarget*. 2017; 8(20):32433.
 20. Morgan CJ, Curran HV. Acute and chronic effects of ketamine upon human memory: a review. *Psychopharmacology*. 2006;188(4):408-24.