

فصلنامه علمی پژوهشی بیهوشی و درد، دوره ۷، شماره ۲، زمستان ۱۳۹۵

بررسی وضوح تصویر دو نمای سونوگرافیک ترانس تیروئید و سوپراتیروئید در تشخیص حرکت تارهای صوتی

مه زاد علیمیان^۱، بهروز زمان^۱، حمیدرضا فیض^۲، سارا احمدی^۳، مسعود محسنی^{۲*}

۱. استادیار بیهوشی، گروه بیهوشی و درد، بیمارستان حضرت رسول اکرم، دانشگاه علوم پزشکی ایران، تهران
۲. دانشیار بیهوشی، گروه بیهوشی و درد، بیمارستان حضرت رسول اکرم، دانشگاه علوم پزشکی ایران، تهران
۳. دستیار بیهوشی، گروه بیهوشی و درد، بیمارستان حضرت رسول اکرم، دانشگاه علوم پزشکی ایران، تهران

چکیده

زمینه و هدف: آسیب اباتروژنیک عصب راجعه حنجره نادر اما خوب شناخته شده و از عوارض خطرناک جراحی تیروئید، پاراتیروئید، کاروتید اندآرتکتومی، جراحی مهره گردن با رویکرد قدامی و پروسیجرهای توراسیک است. لارنگوسکوپی روشی تهاجمی و ناراحت کننده‌ای است، بنابراین یک روش غیر تهاجمی برای غربالگری تارهای صوتی معیوب مطلوب است. مطالعات قبلی نشان می‌دهند که حرکت تارهای صوتی در جنس و سنین مختلف، متفاوتند.

این مطالعه برای ارزیابی کاربرد سونوگرافی به عنوان یک ابزار غربالگری برای یافتن حرکت تارهای صوتی آسیب دیده و مقایسه دو نمای سونوگرافی سوپرا تیروئید و ترانس تیروئید طراحی شده تا ببینیم که کدام نمای سونوگرافی برای مشاهده حرکت تارهای صوتی در جنس و سنین مختلف ارجح است.

مواد و روش‌ها: در این کارآزمایی بالینی ۱۴۴ بیمار ۱۵ تا ۸۳ ساله شرکت داشتند. همه بیماران تحت سونوگرافی در دو نمای سوپرا تیروئید و ترانس تیروئید قرار گرفتند. در موارد جراحی‌های پرخطر برای آسیب تارهای صوتی شامل جراحی تیروئید، پاراتیروئید، کاروتید اندآرتکتومی، جراحی مهره گردن با رویکرد قدامی و پروسیجرهای توراسیک و در مواردی که در سونوگرافی تارهای صوتی قابل رویت بود ولی حرکت تارهای صوتی دیده نمی‌شد، در انتهای عمل لارنگوسکوپی مستقیم انجام داده شد. برای ارزیابی دقت سونوگرافی، بعد از اتمام جراحی همه نتایج سونوگرافی را با روش لارنگوسکوپی مستقیم مطابقت دادیم.

یافته‌ها: در این مطالعه ۱۴۴ بیمار با میانگین سنی ۴۴+۱۷ سال شرکت داشتند. کیفیت تصویر سونوگرافی در نمای ترانس تیروئید بهتر از سوپراتیروئید و در خانمها بهتر از آقایان بود و با افزایش سن کیفیت دید سونوگرافی کمتر می‌شد. در آقایان در هر دو نما و در خانمها در نمای سوپراتیروئید با افزایش سن وضوح تصویر کمتر بود و یافتیم که استفاده از بالن آب با سونوگرافی دو بعدی و پروب خطی، کمکی در وضوح تصویر به ما نمی‌کند.

نتیجه‌گیری: سونوگرافی می‌تواند قدم اول ارزیابی تارهای صوتی بعد از اعمال جراحی با احتمال آسیب به حنجره باشد. کاربرد این روش در خانمها و بویژه در افراد غیر مسن نتایج مطلوب تری دارد.

واژه‌های کلیدی: تارهای صوتی، سونوگرافی، راه هوایی، نمای ترانس تیروئید، نمای سوپرا تیروئید

نویسنده مسئول: مسعود محسنی، تهران، خیابان ستارخان، بیمارستان حضرت رسول اکرم (ص)، بخش بیهوشی
پست الکترونیک: masood.mohseni@gmail.com

مقدمه

آسیب ایاتروژنیک عصب حنجره‌ای راجعه نادر اما خوب شناخته شده و از عوارض خطرناک جراحی تیروئید، پاراتیروئید، کاروتید اندآرتکتومی و پروسیجرهای توراسیک است^(۱). شیوع آسیب یکطرفه و موقت عصب حنجره‌ای راجعه در جراحی تیروئید ۱/۴-۱/۵٪ و میزان شیوع دائمی ۰/۴-۰/۹٪ است.

حنجره در تنفس و در صحبت کردن اهمیت دارد. عصب حرکتی این ناحیه عصب حنجره‌ای راجعه است. که به عضلات داخلی حنجره بجز عضله کریکوتیروئید و عضله تنگ‌کننده حلقی تحتانی که توسط عصب حنجره‌ای فوقانی عصب‌دهی می‌شوند، عصب‌دهی می‌کند. ناتوانی صوتی از عوارض ناراحت‌کننده تیروئیدکتومی است. خشونت صدا، خستگی صوتی و کاهش زیر و بمی صدا از عوارض وابسته به صوت بیمار بعد از جراحی تیروئید است که نسبتاً بسیار رخ می‌دهد. در صورت آسیب یکطرفه به علت از دست دادن توانایی ابد کشن یکطرفه تارهای صوتی دچار خشونت صدا می‌شود و تارهای صوتی در پارامدین قرار می‌گیرد. آسیب دو طرفه عصب حنجره‌ای راجعه باعث تنگی نفس، استریدور و حتی انسداد کامل راه هوایی می‌شود^(۲). لارنگوسکوپی مستقیم به عنوان روش استاندارد طلایی برای مشاهده حرکات تارهای صوتی در بیمارانی که تحت جراحی تیروئید قرار می‌گیرند انگاشته شده. چون لارنگوسکوپی روشی تهاجمی و ناراحت‌کننده‌ای است، بنابراین یک روش غیرتهاجمی برای غربالگری تارهای صوتی معیوب مطلوب است. سونوگرافی در صورت دقت تشخیصی قابل قبول، یک روش غربالگری ایده آل کم هزینه، بدون درد و غیرتهاجمی برای ارزیابی حرکت تارهای صوتی است^(۳،۹،۱۰،۱۱). بنابراین سونوگرافی تارهای صوتی بعنوان روشی محبوب و مورد قبول متخصصین تیروئید قرار گرفت.^(۱۲،۱۳،۱۴)

اطلاعات کمی در مورد استفاده از سونوگرافی لارنکس به عنوان ابزار غربالگری جهت تشخیص عدم عملکرد حنجره وجود دارد^(۱۴). سونوگرافی، یک روش تصویربرداری جدید و در حال پیشرفت است^(۱۵). در مطالعات قبلی از دو نمای سونوگرافیک ترانسورس و پاراساژیتال استفاده شده است. هیچ مطالعه‌ای دو نمای سونوگرافیک ترانس تیروئید و سوپراتیروئید را با هم مقایسه

نکرده‌اند. این مطالعه برای ارزیابی کاربرد سونوگرافی به عنوان یک ابزار غربالگری برای یافتن حرکت تارهای صوتی آسیب دیده و مقایسه دو نمای سونوگرافی سوپرا تیروئید و ترانس تیروئید طراحی شده تا ببایم که کدام نمای سونوگرافی برای مشاهده حرکت تارهای صوتی در جنس و سنین مختلف ارجح است.

روش مطالعه

جمعیت مطالعه

این مطالعه کار آزمایشی بالینی دو سو کور، در سالهای ۱۳۹۳ تا ۱۳۹۵ با ۱۴۴ بیمار ۱۵ تا ۸۳ ساله مراجعه کننده به اتاق عمل جنرال بیمارستان حضرت رسول اکرم (ص)، شرکت داشتند. بیماران تحت بیهوشی عمومی، رژیونال و سدیشن وریدی و ونتیلاسیون با ماسک قرار گرفته بودند.

معیارهایی خروج از مطالعه

بیمارانی که در سونوگرافی قبل از عمل تارهای صوتی، حرکت غیر طبیعی داشتند و آنهایی که علیرغم سونوگرافی ظاهراً طبیعی، دیسفونی داشتند از مطالعه خارج شدند. چون ممکن است اثر غیرقابل پیش بینی در ارزیابی سونوگرافی تارهای صوتی داشته باشند.

روش کار

همه بیماران تحت سونوگرافی تارهای صوتی، با و بدون بالن آب در دو نمای سوپرا تیروئید و ترانس تیروئید قرار گرفتند. در موارد جراحی‌های پرخطر برای آسیب تارهای صوتی شامل جراحی تیروئید، پاراتیروئید، کاروتید - اندآرتکتومی، جراحی مهره گردن با رویکرد قدامی و پروسیجرهای توراسیک و در مواردی که در سونوگرافی تارهای صوتی قابل رویت بود ولی حرکت تارهای صوتی دیده نمی‌شد، بعد از اتمام جراحی تحت لارنگوسکوپی مستقیم قرار گرفتند.

برای ارزیابی دقت سونوگرافی، نتایج سونوگرافی را با یافته‌های لارنگوسکوپی با هم مطابقت دادیم. لارنگوسکوپی توسط لارنگوسکوپ با تیغه مکین تاش انجام شد. لارنگوسکوپی مستقیم آزمون استاندارد طلایی برای معاینه حرکت تارهای

قرار گرفته بودند از داروی پروپوفل و رمی فنتانیل (میکروگرم بر کیلوگرم در یکساعت) بعنوان داروی نگهدارنده استفاده شده بود. پروپوفل نیم ساعت قبل از اتمام عمل قطع شد و تنها انفوزیون رمی فنتانیل ادامه یافت. بیماران پس از برگشت تنفس و اکستوبه شدن، در بی دردی عمیق تحت لارنگوسکوپی مستقیم قرار می‌گیرند. برای حفظ استریلیزاسیون هنگام سونوگرافی بعد از عمل از دستکش و ژل استریل استفاده کردیم.

تجزیه و تحلیل داده‌ها

از نرم‌افزار آماری اس-پی-اس-اس و ویرایش ۱۹ و آزمون‌های توصیفی و تحلیلی جهت آنالیز داده‌ها استفاده شد. برای مقایسه متغیرهای کمی از آزمون آماری من ویتنی و برای متغیرها کیفی از آزمون مجذور کای استفاده شد. کلیه آزمونها دو دامنه و ($P < 0.05$) معنادار در نظر گرفته شد.

یافته‌ها

داده‌های جمعیتی و نماهای سونوگرافیک در جدول شماره ۲ نشان می‌دهد که، حرکت قرینه تارهای صوتی در ۸/۸۸٪ بیماران دیده شد. کیفیت تصویر سونوگرافی در نمای ترانس تیروئید بهتر از سوپراتیروئید بود. همچنین کیفیت سونوگرافی در خانم‌ها بهتر از آقایان بود و با افزایش سن کیفیت دید سونوگرافی کمتر می‌شد. اختلاف معنی‌داری بین وضوح تصویر در نمای سوپراتیروئید و سن وجود داشت (عدد پی=۰/۰۰).

صوتی است. بیمار باید به پشت دراز کشیده باشد، یک بالش زیر سر بیمار در ناحیه اکسیپوت قرار گرفته سر کمی به عقب خم شده و گردن به داخل خم شود (وضعیت اسنیف).

سونوگرافی با دستگاه سونوسایت اس-نرو با پروب خطی (۶ تا ۱۳ مگاهرتز) انجام شد. پروب به صورت عرضی در دو ناحیه قرار می‌گیرد: ۱- ایسم تیروئید. ۲- سوپرا تیروئید.

پروپ را در همان وضعیت عرضی بدون اینکه جابجا شود، به سمت بالا و پائین حرکت می‌دهیم. تارهای صوتی در تصاویر سونوگرافی به شکل مثلث متساوی الساقین با سایه مرکزی تراشه دیده می‌شود. تارهای صوتی در سمت داخل و موازی با لیگامانهای صوتی که هیپراکو هستند قرار دارد. تارهای صوتی کاذب موازی و بالای تارهای صوتی حقیقی و هیپراکو تر دیده می‌شود. طی صحبت کردن، تارهای صوتی حقیقی مرتعش می‌شود و به سمت داخل حرکت می‌کند. در مقابل تارهای صوتی کاذب نسبتاً بی‌حرکت باقی می‌مانند. حرکت تارهای صوتی با قرار گرفتن بالن آب بین پوست و پروب دیده می‌شد. حرکت طبیعی تارهای صوتی به صورت حرکات قرینه دور شونده و نزدیک شونده تارهای صوتی تعریف می‌شود و فلج تارهای صوتی به صورت عدم حرکت یا حرکت غیر قرینه تارهای صوتی تشخیص داده می‌شود. بیماران تحت بیهوشی عمومی، بیحسی نخاعی و سدیشن وریدی با ونتیلاسیون با ماسک قرار گرفته بودند. همه بیمارانی که تحت بیهوشی عمومی

جدول ۱: جدول پارامترهایی مورد مطالعه

وضعیت قرارگیری بیمار	روش بیهوشی	نوع جراحی
خوابیده به پهلو ۴	ماسک حنجره ای ۳ (۱.۹٪)	تیروئیدکتومی ۵ (۳.۱٪)
	لوله گذاری داخل تراشه ۴۷ (۲۹.۴٪)	کاروتید-اندارترکتومی ۱ (۰.۶٪)
خوابیده به پشت ۱۴۰	ونتیلیسیون با بگ و ماسک ۸ (۰.۵٪)	توراکتومی چپ ۴ (۲.۵٪)
	روش‌های دیگر (سدیشن وریدی، بیحسی نخاعی و ...) ۸۶ (۵۳.۱٪)	سایر ۱۳۴ (۸۳.۱٪)

☆ بر اساس تعداد (درصد) گزارش شده است.

(عددپی = $0/006$ و ضریب همبستگی = $-0/25$) و همچنین نمای سونوگرافیک سوپرا تیروئید (عددپی = $0/001$ و ضریب همبستگی = $-2/99$) همبستگی منفی وجود داشت. یعنی با افزایش سن، وضوح تصویر در هر دو نمای ترانس تیروئید و سوپراتیروئید کاهش پیدا می‌کرد.

در ۶۱ بیمار (۴۲٪ بیماران) وضوح تصویر در دو نمای سونوگرافیک ترانس تیروئید و سوپراتیروئید با بالن آب سنجیده شده و به این نتیجه رسیدیم که بالن آب با سونوگرافی دو بعدی و پروب خطی، کمکی در وضوح تصویر به ما نمی‌کند. وضوح تصویر در نمای سوپراتیروئید، با و بدون بالن آب در خانمها به طور آماری اختلاف داشت. هرچند در نمای ترانس تیروئید اختلافی بین دو جنس دیده نشد ($P > 0/05$).

بحث و نتیجه گیری

ما در مطالعه‌مان یافتیم که کیفیت تصاویر سونوگرافی نمای ترانس تیروئید بهتر از سوپراتیروئید است و همچنین وضوح تصویر در خانمها بهتر از آقایان است و با افزایش سن کیفیت دید سونوگرافی کمتر می‌شد.

سونوگرافی یک روش غربالگری ایده‌آل، کم هزینه، بدون درد و

۷٪ بیماران تحت جراحی‌هایی با ریسک آسیب عصب حنجره‌ای راجعه قرار گرفته بودند. (تیروئیدکتومی $3/1\%$ کاروتید اندآرتکتومی $6/0\%$ و توراکتومی چپ $2/5\%$) (جدول شماره ۱). $29/4\%$ بیماران اندوتراکتال اینتوبه شده بودند و برای $1/9\%$ بیماران لازنزیال ماسک تعبیه شده بود و 5% بیماران تحت ونتیلیشن با ماسک قرار گرفته بودند (جدول شماره ۱).

اختلاف معنی‌دار بین وضوح تصویر در دو نمای سونوگرافیک ترانس تیروئید و سوپراتیروئید وجود داشت. وضوح تصویر در نمای ترانس تیروئید بهتر از نمای سوپراتیروئید بود (عدد پی = $0/006$).

میانگین (انحراف معیار) وضوح تصویر نمای سونوگرافیک ترانس تیروئید برای سن $4.1 (1.1)$ بود و ارتباط معنی‌داری بین سن و وضوح تصویر در نمای ترانس تیروئید وجود داشت (عدد پی = $0/01$) (جدول شماره ۲).

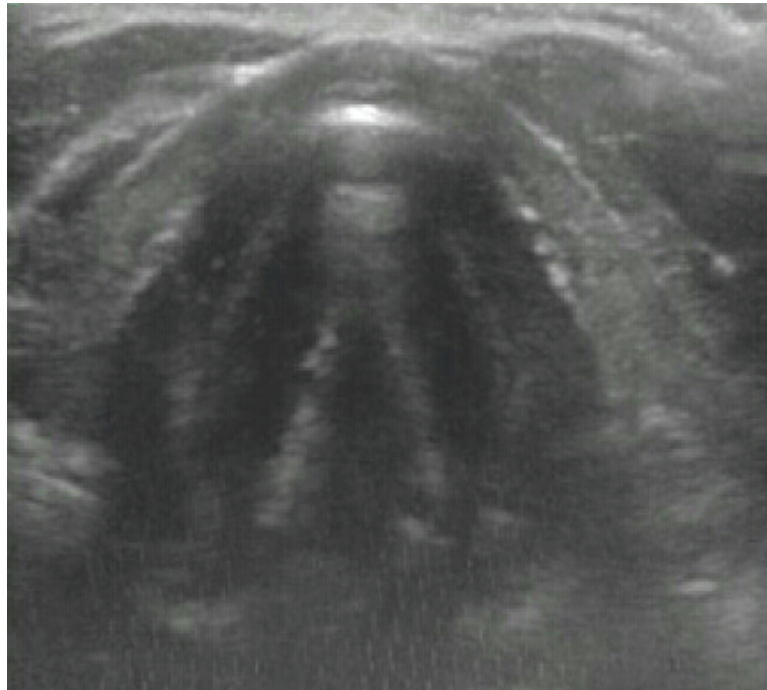
میانگین (انحراف معیار) وضوح تصویر در نمای سونوگرافیک سوپرا تیروئید برای سن $3/8 (1/2)$ و ارتباط معنی‌دار بین سن و وضوح تصویر در نمای سونوگرافیک سوپرا تیروئید وجود داشت (عدد پی = $0/00$) (جدول شماره ۲).

بین سن و وضوح تصویر در نمای سونوگرافیک ترانس تیروئید

جدول ۲: فاکتورهای مرتبط بر وضوح تصاویر سونوگرافی

سن:	نمای سوپرا تیروئید	نمای ترانس تیروئید	نمای سوپراتیروئید با بالن آب	نمای ترانس تیروئید با بالن آب
> ۱۸ سال	1.1 ± 4.4	1.1 ± 4.4	1.7 ± 4.0	1.7 ± 4.0
۶۰-۱۸ سال	1.0 ± 4.0	0.9 ± 4.3	0.9 ± 4.3	0.9 ± 4.2
< ۶۰ سال	1.3 ± 2.9	1.0 ± 3.7	0.7 ± 3.7	0.6 ± 3.7
عدد پی	۰.۰۰	۰.۰۰۷	۰.۷۷	۰.۱۱۹
جنس:	نمای سوپرا تیروئید	نمای ترانس تیروئید	نمای سوپراتیروئید با بالن آب	نمای ترانس تیروئید با بالن آب
زن	0.9 ± 4.2	0.8 ± 4.3	0.7 ± 4.5	0.8 ± 4.3
مرد	1.2 ± 3.5	1.0 ± 4.1	1.0 ± 3.9	0.9 ± 4.0
عدد پی	۰.۰۰۱	۰.۳۱۷	۰.۰۲۹	۰.۲۸۹

* داده‌ها بر اساس میانگین \pm انحراف معیار گزارش شده است.



شکل ۱: فلج تار صوتی سمت چپ نمای سونوگرافیک ترانس تیروئید

از عمل روشی با حداقل تهاجم و تجدیدپذیر است^(۳،۹،۱۰،۱۱). مطالعات قبلی نشان دادند که وضوح تصویر حرکت تارهای صوتی در جنس و سنین مختلف متفاوت است. غضروف تیروئید بهترین درجه برای مشاهده تارهای صوتی ایجاد می‌کند و با کلسیفیه شدن غضروف تیروئید در بالغین بویژه آقایان دیدن تارهای صوتی را کاهش می‌یابد^(۸). بنابراین در آقایان در سن ۶۰ سالگی هر فردی علایم کلسیفیکاسیون نسبی را نشان می‌دهد و ۴۰٪ از غضروفها در سطح تارهای صوتی کلسیفیه شدند^(۶،۷). خانمها بدلیل میزان کمتر کلسیفیه شدن تارهای صوتی، بهترین گروه برای ارزیابی حرکت تارهای صوتی می‌باشند^(۱۶)، که این یافته‌ها با نتایج مطالعه ما مطابقت داشت.

در بررسی مطالعات قبلی، تنها در دو مطالعه سونوگرافی در دو نمای سونوگرافیک ترانسورس و پاراساژیتال انجام شده بود. ولی هیچ مطالعه‌ای نماهای سونوگرافیک را با هم مقایسه نکرده بود و نماهای ترانسورس را به ترانس تیروئید و سوپراتیروئید تفکیک نکرده بودند^(۴،۵)، ما در این مطالعه وضوح تصویر در

غیرتهاجمی برای ارزیابی حرکت تارهای صوتی، بخصوص در بیمارانی که تحت جراحیهایی که ریسک آسیب عصب حنجره‌ای راجعه و فلج تارهای صوتی دارند، است^(۵). جراحی‌های معمول مانند تیروئیدکتومی، کاروتید اندآرتکتومی، جراحی مهره‌های گردن با رویکرد قدامی و پروسیجرهای توراسیک، به عنوان فلج‌کننده‌های تارهای صوتی شناخته شده‌اند. از کاربردهای دیگر سونوگرافی در مدیریت راه هوایی ارزیابی قطر ساب گلوت جهت تعیین سایز لوله تراشه پیشگویی لارنگوسکوپی مشکل در بیماران چاق/ در کریکوتیروئیدکتومی اورژانس/ جایگذاری لوله تراشه دو لومنه و تراکتوستومی به روش پراکتائوس را می‌توان نام برد.

در مطالعه دیدکجوس و همکارانش که حرکت تارهای صوتی با سونوگرافی و لارنگوسکوپی مستقیم، در دوره‌های قبل و بعد عمل در بیمارانی که تحت جراحی تیروئیدکتومی قرار گرفتند ارزیابی کرده بودند، یافتند که نتایج سونوگرافی با لارنگوسکوپی همبستگی داشته و نتیجه‌گیری کردند که سونوگرافی برای تشخیص اختلال عملکرد تارهای صوتی بعد

حرکت تارهای صوتی در سال ۱۹۹۲ شرح داده بود، مطالعات متعددی انجام شده است که از نقش بالینی و کاربردی آن در بچه‌ها و بالغین حمایت می‌کند (۱۹، ۲۰، ۲۱).

در مطالعات اخیر، بدلیل پیشرفت در کیفیت و تکنیک سونوگرافی، حساسیت و ویژگی استفاده از سونوگرافی حنجره برای مشاهده حرکت تارهای صوتی بهتر از مطالعات قبلی گزارش داده‌اند (۲۰، ۲۱).

سونوگرافی می‌تواند قدم اول ارزیابی تارهای صوتی بعد از اعمال جراحی با احتمال آسیب به حنجره باشد. کاربرد این روش در خانمها و بویژه در افراد غیر مسن نتایج مطلوب تری دارد.

دو نمای ترانس تیروئید (شکل ۱) و سوپراتیروئید (شکل ۲) را با هم مقایسه کردیم و یافتیم که کیفیت تصاویر سونوگرافی نمای ترانس تیروئید بهتر از سوپراتیروئید است.

در مطالعه‌ای از بالن آب برای وضوح بهتر دیدن حرکات تارهای صوتی با سونوگرافی استفاده کرده‌اند که در آنجا با قرار دادن بالن آب بین پوست و پروب سه بعدی سونوگرافی، تصاویر وضوح بهتری داشت (۲۲). ما در مطالعه مان از بالن آب با سونوگرافی دو بعدی استفاده کردیم به این نتیجه رسیدیم که حمام آب با سونوگرافی دو بعدی و پروب خطی، کمکی در وضوح تصویر به ما نمی‌کند.

از زمان اولین مطالعه‌ای که از سونوگرافی برای تشخیص

References

1. Cheng SP, Lee JJ, Liu TP, Lee KS, Liu CL. Preoperative ultrasonography assessment of vocal cord movement during thyroid and parathyroid surgery. *World J Surg* 2012; 36:2509-15.
2. Miller RD, Cohen NH, Eriksson LI, Fleisher LA, Wiener – Kronish JP, Young WL. Miller's anesthesia, eighth edition. Philadelphia; Elsevier Saunders; 2015 p:2524-2526
3. Dedecjus M, Adamczewski Z, Brzezinski J, Lewinski A. Real-time high –resolution ultrasonography of the vocal folds – a prospective pilot study in patients before and after thyroidectomy. *Langenbecks Arch Surg* 2010; 395:859-64.
4. Kundra P, Mishra SK, Ramesh A. Ultrasound of the airway. *Indian J Anaesth* 2011; 55: 456-62.
5. Linares JPA. Use of ultrasound in the evaluation of the vocal folds following thyroidectomy. *Colombia J Anesthesiol*. 2014; 42:238-242.
6. Kristensen M. Ultrasonography in the management of the airway. *Acta Anesthesiol Scand*. 2011; 55:1155-73.
7. Hu Q, Zhu SY, Luo F, Gao Y, Yang XY. High – frequency sonographic measurement of true and false vocal cords. *J Ultrasound Me*. 2010; 29:1023-30.
8. Amis RJ, Gupta D, Dowell JR, Srirajakalindin A, Folbe A. Ultrasound assessment of vocal fold paresis: A correlation case series with flexible fiber optic laryngoscopy and adding the third dimension (3-D) to vocal fold mobility assessment. *Middle East. Anesthesiol* 2012; 21 (4):493-498
9. Kocak S, Aydintuq S, Oz based S, Kodak I, Kucuk B, Baskan S. Evaluation of vocal cord function after

- thyroid surgery. *Eur J Surg* 1999;165 (3):183-186
10. Paul BC et al. morbidity and patient perception of flexible laryngoscopy. *Ann Otolaryngology Rhinol Laryngol* 2012;121 (11):708-713
 11. Langley BH, Chuck KK, Trans RK, Wong KP, Wong BY. Evaluation the incidence, clinical significance and predictors for vocal-cord palsy and incidental laryngopharyngeal conditions before elective thyroidectomy: is there a case for routine laryngoscopy examination? *World J Surg* 2014;38 (2): 385-391
 12. Wang CP, Chen TC, Yang TL, Chen CN, Lin CF, Lou PJ, Hu YL, et al. Transcutaneous vocal cord ultrasound for evaluation of vocal fold movement in patients with thyroid disease. *Eur J Radiol* 2012;81 (3):e288-e291
 13. Carneiro-Pla D, Miller BS, Milas M, Wilhelm SM, Gauger PG, Cohen MS, Hughes DO, et al. Feasibility of surgeon – performed transcutaneous vocal cord ultrasonography in identifying vocal cord mobility: a multi – institutional experience. *Surgery* 2014;156 (6):1597-1604
 14. Wong KP, Woo JW, Young YK, Chowchilla FCL, Lee KE, Lang BHH. The importance of sonographic Landmarks by transcutaneous laryngeal ultrasonography in post – thyroidectomy vocal cord assessment. *J.Surgery* 2014;156 (6):1590-1596
 15. Wong KP, Woo JW, Liu JYY, Lee KS, Young YK, Langley BH. Using transcutaneous laryngeal ultrasonography (TLUSG) to assess post-thyroidectomy patient's vocal cords: Which Maneuver Best Optimizes Visualization and Assessments Accuracy? *World J Surgery* 2016; 40 (3):652-8
 16. Borel F, Delemazure AS, Spitalier F, Speers A, Miracle E, Blanchard C. Transcutaneous Ultrasonography in early postoperative Diagnosis of vocal cord palsy after total thyroidectomy. *World J Surg* 2016; 40:665-671
 17. Wong KP, Lang BHH, cheung CY, Chan CTY, Lo CY. A prospective, assessor -blind evaluation of surgeon -performed transcutaneous laryngeal ultrasonography in vocal cord examination before and after thyroidectomy. *Surgery* 2013; 154:1158-1165
 18. Sidhu S, Stanton R, Shahidi S, Chuck J, Chew S, Campbell P. Initial experience of vocal cord evaluation using grey -scale, real time, B-mode ultrasound. *ANZ J Surg* 2001;71:737-9
 19. Vats A, Worley GA, DE Bruin R, Porter H, Albert DM, Bailey GMAIL. Laryngeal Ultrasound to assess vocal fold Paralysis in children. *J Laryngol Otolaryngology* 2004;118:429-31
 20. Bozzato A, Zeno J, Gottwald F, Koch M, Iron H. Influence of thyroid cartilage ossification in laryngeal ultrasound. *Laryngorhinootologie* 2007;86:276-81.

Use of Ultrasound to Diagnosis Vocal Cord Movement Impairment: A Comparison between Trans-Thyroid and Supra-Thyroid Views

Mahzad Alimian¹, Behrouz Zaman¹, Hamidreza Feiz², Sara Ahmadi³, Masoud Mohseni^{2*}

1. Assistant professor of Anesthesiology, Anesthesia and pain department, Hazrat Rasoul-e-Akram hospital, Iran University of Medical Sciences, Tehran
2. Associate profesor of Anesthesiology, Anesthesia and pain department, Hazrat Rasoul-e-Akram hospital, Iran University of Medical Sciences, Tehran
3. Resident of Anesthesiology, Anesthesia and pain department, Hazrat Rasoul-e-Akram hospital, Iran University of Medical Sciences, Tehran

ABSTRACT

Aim and Background: Iatrogenic recurrent laryngeal nerve (RLN) injury is an uncommon but serious complication of Head and neck surgery and also thoracic procedures. Laryngoscopy is an invasive and uncomfortable procedure; therefore the use of sonography as a noninvasive method of screening patients for impaired vocal-cord mobility is more desirable. The aim of this study was to assess the efficiency of ultrasonography as a screening tool for detection of impaired vocal-cord movement and comparing two sonographic views (supra-thyroid and trans-thyroid) to find the preferred view to observe the movement of vocal cord among different ages and sexes.

Methods and Materials: In this clinical trial 144 patients were evaluated. All patients underwent vocal cord sonography in two sonographic views, Trans-thyroid and supra-thyroid, before and after surgery. After high risk surgery for vocal cord damage like thyroidectomy, parathyroidectomy, Carotid endarterectomy, anterior approach of cervical spine fixation and thoracic procedures, patients underwent direct laryngoscopy. To assess accuracy of ultrasound, transcutaneous sonography findings were correlated with direct laryngoscopy findings after extubation. Vocal cord paresis or palsy was defined as abnormal vocal cord movement during respiration.

Findings: The quality of sonographic images in trans-thyroid view was better than the supra-thyroid view. The quality of sonographic image was better in women compared with men. Moreover aging diminished the quality of the image.

Conclusions: Ultrasonographic evaluation of vocal cord movement after high risk surgery seems to be an ideal and painless method for RLN injury screening. Application of this method particularly in non elderly women, conveys to more favorable results.

Keywords: vocal cord, sonography, trans-thyroid view, supra-thyroid view, airway

► Please cite this paper as:

Corresponding Author: Maoud Mohseni, Associate professor of Anesthesiology, Anesthesia and pain department, Hazrat Rasoul-e-Akram hospital, Sattarkhan St., Tehran

Email: masood.mohseni@gmail.com