

فصلنامه علمی پژوهشی بیهوشی و درد، دوره ۵، شماره ۳، بهار ۱۳۹۴

مقایسه لارنگوسکوپ میلر و مکین تاش در خارج سازی جسم خارجی از ناحیه

هیپوفارنکس به کمک پنس مگیل

علی اشرف^۱، عباس صدیقی نژاد^{۲*}، محمد حقیقی^۲، بهرام نادری^۲، علی فقیه حبیبی^۱، جواد شرباف جوان^۳

۱. استادیار دانشگاه علوم پزشکی گیلان، رشت بیمارستان پورسینا
۲. دانشیار دانشگاه علوم پزشکی گیلان، رشت بیمارستان پورسینا
۳. دستیار بیهوشی دانشگاه علوم پزشکی گیلان، رشت بیمارستان پورسینا

تاریخ پذیرش: ۹۳/۱۲/۱۰

تاریخ بازبینی: ۹۳/۱۲/۸

تاریخ دریافت: ۹۳/۱۲/۱

چکیده

زمینه و هدف: جسم خارجی در مری می تواند باعث آسیب شود. رایج ترین روش خارج کردن جسم خارجی ازوفاگوسکوپ است ولی در بسیاری موارد در زمان لارنگوسکوپ جسم خارجی در ناحیه هیپوفارنکس قابل رویت می باشد و متخصص بیهوشی به کمک پنس مگیل قادر به خارج سازی جسم خارجی است. در این شرایط لارنگوسکوپ بایستی نمای مناسب و کافی از هیپوفارنکس ایجاد کند. این مطالعه با این هدف طراحی شد تا با مقایسه دو تیغه معمول لارنگوسکوپ شامل میلر و مکین تاش در ایجاد نمای مستقیم هیپوفارنکس و امکان خارج سازی جسم خارجی، روش ارجح را معرفی نماید.

مواد و روش ها: در بیماران بالای ۱۰ سال با سابقه بلع جسم خارجی و کاندید ازوفاگوسکوپ که کاندید ازوفاگوسکوپ می باشند بعد از رادیوگرافی رخ و نیم رخ و اثبات وجود جسم خارجی در بالاتر از مهره ۷ گردن وارد مطالعه می شوند. به طور تصادفی برای بیمار یکی از دو تیغه میلر یا مکین تاش انتخاب و پس از القا بیهوشی ولارنگوسکوپو گریدینگ نمای هیپوفارنکس ثبت شد. در این طبقه بندی افزایش گرید نمای هیپوفارنکس با بهبود دید دهانه هیپوفارنکس و امکان بیشتر رویت و خارج سازی جسم خارجی همراه می باشد. پس از لارنگوسکوپ در صورت رویت جسم خارجی اقدام به خارج سازی توسط پنس مگیل شد در غیر این صورت ازوفاگوسکوپ توسط متخصص گوش و حلق و بینی انجام شد.

یافته ها: در ۶۰ بیمار مورد مطالعه با شاخص توده بدنی و یافته های دموگرافیکی سن، جنس و شاخص های انتروپومتری مشابه می باشد، گرید ۴ نمای هیپوفارنکس که دید بهتری برای خروج جسم خارجی ایجاد می نماید در گروه مکین تاش تقریباً ۳ برابر تیغه میلر بود (۵۶/۷٪ در مقابل ۲۰٪). در گرید ۴ نمای هیپوفارنکس میزان موفقیت تیغه مکین تاش ۹۴/۱٪ و میلر ۵۰٪ که این اختلاف از لحاظ آماری معنی دار می باشد $p=0/04$. به طور کلی میزان نسبی موفقیت در مکین تاش نسبت به میلر ۴/۳ برابر و فاصله اعتماد ۹۵٪ (۱/۳-۱۴/۵) می باشد.

لذا تیغه مکین تاش نمای بهتری از هیپوفارنکس و دهانه مری به صورت باز یا بسته ایجاد کرد که این شرایط برای رویت و خارج سازی جسم خارجی موقعیت مطلوبتری فراهم مینماید. در مقایسه میزان موفقیت بر حسب گریدو تیغه لارنگوسکوپ مشاهده شد بیشترین شانس موفقیت در خارج سازی جسم خارجی در گرید ۴ و به کمک تیغه مکین تاش به دست آمده است. در بررسی کلی میزان موفقیت مکین تاش نسبت به میلر بیشتر بود. نتایج بیانگر این بوده است که در مدل نهایی عامل پیش بینی کننده میزان موفقیت، وسیله به کار برده شده (نوع تیغه لارنگوسکوپ) و گرید لارنگوسکوپ بوده است

واژه های کلیدی: ازوفاگوسکوپ، جسم خارجی، لارنگوسکوپ دردمزن، سالمندی.

نویسنده مسئول: عباس صدیقی نژاد، دانشیار دانشگاه علوم پزشکی گیلان، رشت بیمارستان پورسینا

ایمیل: a_sedighinejad@yahoo.com

مقدمه

جسم خارجی در فانونکس و مری یک مشکل جدی به خصوص در کودکان می باشد^(۱،۲).

این آسیب می تواند باعث مورتالیتی و موربیدیتی در همه گروه های سنی شود. بچه های ۱ تا ۳ سال بیشترین قربانی هستند^(۳،۴). علائم جسم خارجی در مری در ۲۴ ساعت ابتدائی تهوع و استفراغ، ادیونفاژی، دیسفاژی و آبریزش دهان است و اگر جسم خارجی بزرگ باشد باعث نشانه های انسداد راه هوائی و میکرو آسپیراسیون بزاق در راه هوائی می شود. تعویق در تشخیص و خارج سازی ممکن است با انسداد، زخم یا عفونت که باعث پنومونی، آبسه، آلتکتازی، تب و دیسفاژی یا آبسه مدیاستین و پرفوراسیون و ازوفایت شود^(۵،۶).

محل انسداد وابسته به ویژگی های جسم خارجی و همچنین موقعیت اشخاص در زمان آسپیراسیون است^(۷،۸).

خارج سازی سریع جسم خارجی ریسک پرفوراسیون را کاهش می دهد. لذا جسم خارجی بایستی هرچه سریع تر خارج شود رایج ترین روش خارج کردن جسم خارجی ازوفագوسکوپی است^(۹،۱۰).

که نیاز به مقدمات مهارت و ابزار ازوفագوسکوپی دارد در ازوفագوسکوپی جهت خارج سازی جسم خارجی نیاز به لوله گذاری تراشه و ازوفագوسکوپ ریژید می باشد که این اقدام خود دارای عوارض خاصی نظیر درد پس از ازوفագوسکوپی، احتمال زخم در مخاط مری و پارگی مری و مدیاستینیت ناشی از آن است از طرفی به علت طولانی شدن زمان انجام پروسیجر و احتمال هیپوکسی نیاز به لوله گذاری تراشه و تهویه مکانیکی بیمار و استفاده از شل کننده های طولانی اثر می باشد که احتمال آسیب به تارهای صوتی و تراشه و درد و گرفتگی صدا و سایر عوارض لوله گذاری تراشه را ایجاد می کند^(۱۱،۱۲).

به دلیل اینکه اولین تنگی مری در ناحیه کریکوفارنژیال و نواحی فوقانی و ابتدای مری می باشد در بسیاری موارد در زمان لارنگوسکوپی جسم خارجی قابل رویت بوده لذا در برخی مراکز متخصص بیهوشی اقدام به اینکار می کند و در این صورت نیاز به ازوفագوسکوپی و تروما و آسیب های آن مرتفع شده، بیمار نیاز به انتوباسیون نداشته و مدت عمل و شانس عوارض بعد مثل برونکواسپاسم کم می شود.

در مواردی که متخصص بیهوشی به کمک پنس مگیل اقدام به خارج سازی جسم خارجی می کند بایستی لارنگوسکوپی نمای مناسبی از هیپوفارنکس و ناحیه کریکوفارنکس ایجاد کند^(۱۳-۱۱).

در بیهوشی به طور معمول و برحسب مهارت متخصص از تیغها میلر و مکین تاش استفاده می شود.

در لارنگوسکوپی با تیغه مکین تاش نوک تیغه وارد والکولا شده و بدون اینکه اپیگلوت گرفته شود لیگامان هایو اپیگلوت بالا کشیده در این روش نیاز به بیشترین حد اکستنشن گردن و در زمان ورود لارنگوسکوپ زبان کامل به سمت چپ کشیده و نیروی قوی برای بالا کشیدن نیاز دارد.

ولی در تیغه میلر که مستقیم بوده در زمان لارنگوسکوپی اپیگلوت هم گرفته می شود و خیلی موارد که نتوان از مکین تاش استفاده کرد از این تیغه استفاده می کنیم نیروی کمتری می خواهد و اکستنشن سر کمتری می خواهد در افرادی که دندان نا مرتب دارند به خصوص آنها که از فقدان دندان بالای راست رنج می برند به کار می رود^(۱۴،۱۵).

این مطالعه با این هدف طراحی شده است تا با مقایسه دو تیغه میلر و مکین تاش در "نمای لارنگوسکوپی و ایجاد نمای مستقیم ناحیه کریکوفارنژیال و ایجاد امکان در خارج سازی جسم خارجی به این سوال پاسخ دهد که کدام یک از این دو روش مناسبتری برای خارج سازی جسم خارجی می باشند.

مواد و روش ها

در همه بیماران بالای ۱۰ سال با طبقه بندی انجمن بیهوشی امریکا ۱ و ۲ و کلاس مالمپاتی راه هوایی ۱ و ۲ با شرح حال بلع جسم خارجی کاندید ازوفագوسکوپی و خروج جسم خارجی که به درمانگاه گوش و حلق و بینی مراجعه کردند جهت ارزیابی و تعیین محل جسم خارجی گرافی جانبی و قدامی خلفی گردن گرفته شد، بیمارانی با رویت جسم خارجی و یا سایه هوا در سطح بالاتر از مهره ۷ گردن کاندید خارج سازی تحت بیهوشی شده و وارد مطالعه شدند.

در صورت عدم رضایت بیمار و سابقه حساسیت به داروهای بیهوشی نظیر پروپوفول و یا هیپرترمی بدخیم ناشی از ساکسینیل کولین، در صورت مشاهده خون و جراحت در حلق و احتمال

یکی از دو گروه تیغه میلر یا مکین تاش قرار گرفتند. پس از برقراری پایشگرهای بیهوشی شامل الکتروکاردیوگرام، پالس اکسیمتری و فشارخون غیرتهاجمی اقدام به القا بیهوشی با تزریق فنتانیل وریدی ۱ میکروگرم به‌ازای هرکیلوگرم وزن بیمار، و اتراکوریوم وریدی ۰/۵ میلی‌گرم به‌ازای هرکیلوگرم وزن بیمار، و اتراکوریوم وریدی ۰/۵ میلی‌گرم به‌ازای هرکیلوگرم وزن بیمار جهت اینداکشن داده‌شد لارنگوسکوپ از سمت راست دهان و بعد از اینکه زبان را به‌سمت چپ منتقل کرده نمای به‌دست آمده از لارنگوسکوپ براساس جدول درجه ازوفاگوسکوپ (جدول ۱) ثبت شود.

با توجه به اینکه هدف از لارنگوسکوپ در چنین موارد دیدن ناحیه هیپوفارنکس می‌باشد هدف ما به‌کار بردن تکنیکی است که این ناحیه آناتومیک دیده شود (جهت خارج‌سازی جسم خارجی) به‌همین علت ما بر آن شدیم که براساس نمای آناتومیک به‌دست آمده آن را به چهار درجه زیر توصیف کنیم:

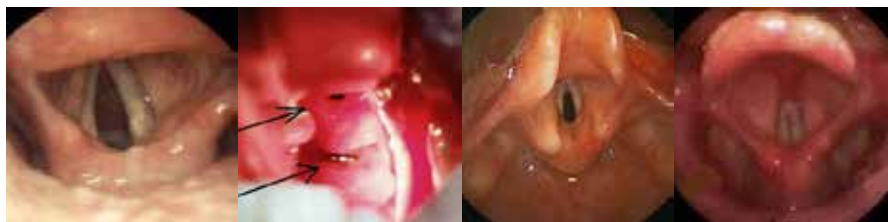
جدول ۱. درجه نمای هیپوفارنکس

۱. رویت لارنکس (تارهای صوتی) بدون اینکه هیپوفارنکس دیده شود
۲. رویت لارنکس (تارهای صوتی) و قسمت خلفی سینوس پیریفورم
۳. رویت لارنکس (تارهای صوتی) و هیپوفارنکس (دهانه بسته کریکوفارنژیال)
۴. رویت لارنکس (تارهای صوتی) و هیپوفارنکس (دهانه باز کریکوفارنژیال)

براساس جدول بالا درجه ۴ نمای هیپوفارنکس با بهبود دید بهتر دهانه هیپوفارنکس و امکان بیشتر رویت آن و نیز از درجه ۳ به به‌ترتیب دید جهت خارج‌سازی جسم خارجی بدتر می‌باشد.

در صورت رویت جسم خارجی اقدام به خارج کردن جسم خارجی توسط پنس مگیل می‌کنیم در صورت رویت نشدن جسم خارجی دهانه کریکوفارنژیال را توسط پنس مگیل باز کرده و در صورت رویت جسم خارجی آن را خارج کرده و در صورت عدم رویت جسم خارجی برونکوسکوپ توسط متخصص گوش و حلق و بینی انجام می‌شود

شکل ۱: درجه‌بندی نمای هیپوفارنکس در حین لارنگوسکوپ



درجه ۴ دهانه باز کریکوفارنژیال

درجه ۳ دهانه بسته کریکوفارنژیال

درجه ۲ سینوس پیریفورم

درجه ۱ لارنکس

یافته‌ها

در ۶۰ بیمار مورد مطالعه بررسی شاخص توده بدنی دو گروه مورد مطالعه اختلاف معنی‌داری از لحاظ آماری نداشتند ($p=0/793$).

از ۶۰ بیمار مورد مطالعه ۳۵ نفر مرد و ۲۵ نفر زن بودند و از لحاظ آماری یکسان و اختلاف معنی‌داری نداشتند است ($p=0/793$). مقایسه میانگین وانحراف معیار سنی نمونه‌های مورد پژوهش در روش میلر ($38/8 \pm 11/3$) و مکین تاش ($40/8 \pm 10/1$) از لحاظ آماری معنی‌دار نمی‌باشد ($p=0/480$).

میانگین سنی نمونه‌های موفق در روش میلر به ترتیب با میانگین و انحراف معیار ($35/3 \pm 12/1$) و در نمونه‌های عدم موفقیت یا شکست ($42/9 \pm 9$) بوده است که از لحاظ آماری این اختلاف سنی معنی‌دار نبوده است ($p=0/064$). همچنین در بررسی میانگین و انحراف معیار سنی روش مکین تاش در نمونه‌های موفق برابر ($41/4 \pm 10/3$) و در نمونه‌های شکست ($37/4 \pm 9/2$) بوده است که این اختلاف از لحاظ آماری معنی‌دار نبوده است ($p=0/425$).

نتایج حاصل از مطالعه نشان داد میزان موفقیت خارج‌سازی جسم خارجی در گروه زنان با روش مکین تاش در $92/3\%$ بوده که در مقایسه با روش میلر با 50% موفقیت از لحاظ آماری اختلاف معنی‌دار نبوده است ($p=0/019$).

اما در گروه مردان میزان موفقیت در خارج‌سازی جسم خارجی در دو روش میلر و مکین تاش از لحاظ آماری معنی‌دار نبوده است ($p=0/193$) و تفاوت بارزی در این دو روش مشاهده نشد. در بررسی توزیع فراوانی درجه بر حسب تیغه میلر و مکین تاش اطلاعات جدول نشان می‌دهد که از لحاظ آماری یکسان نبوده و اختلاف معنی‌دار داشته ($p < 0/001$).

درجه ۴ نمای هیپوفارنکس که دید بهتری برای خروج جسم خارجی ایجاد می‌نماید در گروه مکین تاش تقریباً ۳ برابر تیغه میلر بوده است ($56/7\%$ در مقابل 20%) و لذا تیغه میلر در موارد کمتری نمای کافی برای خارج‌سازی جسم خارجی ایجاد کرده است.

درجه ۲ در استفاده از تیغه میلر در موارد بیشتری $33/3\%$ رویت

شده در صورتی که درجه ۲ و ۱ در تیغه مکین تاش وجود نداشته است.

درجه ۳ نمای هیپوفارنکس در استفاده از دو نوع تیغه مکین تاش و میلر با درصد مشابه به ترتیب $43/3\%$ و $46/7\%$ دیده شده و اختلاف معنی‌دار دیده نشد.

با در نظر گرفتن یافته‌های فوق لذا در مجموع تیغه مکین تاش نمای بهتری از هیپوفارنکس و دهانه مری به صورت باز یا بسته ایجاد کرد که این شرایط برای رویت و خارج‌سازی جسم خارجی موقعیت مطلوب‌تری فراهم می‌نماید.

در مقایسه میزان موفقیت بر حسب درجه ایجاد شده توسط دو تیغه مشاهده شد که در درجه ۳ شانس نسبی موفقیت مک این تاش نسبت به میلر، ۳ برابر بیشتر بود و فاصله اعتماد 95% ($0/62-6/14$) می‌باشد.

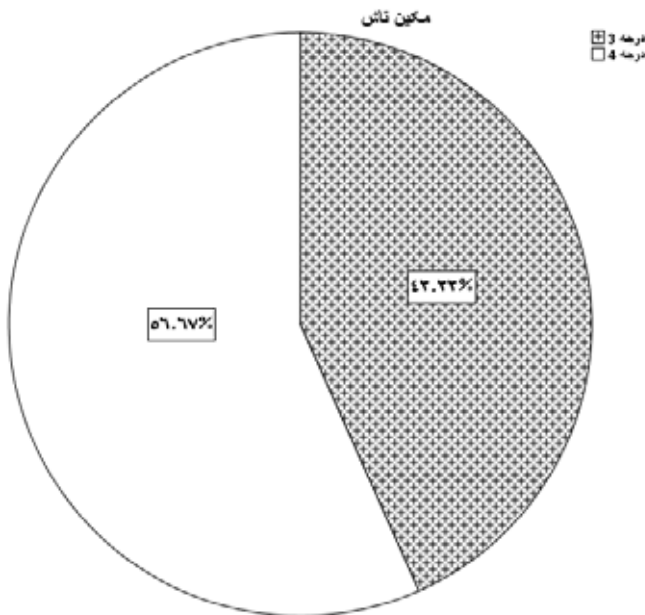
در بررسی مقایسه در صد موفقیت در درجه ۴ بین دو تیغه میلر و مکین تاش اختلاف معنی‌داری مشاهده شد، درصد موفقیت تیغه میلر برابر 50% (۳ نفر) از ۶ نفر بود در حالی که این در صد موفقیت در نمونه مکین تاش $94/1\%$ (۱۶ نفر از ۱۷ بیمار) که این اختلاف 44% از لحاظ آماری معنی‌دار می‌باشد ($p=0/04$). در درجه ۴ شانس نسبی موفقیت مک این تاش نسبت به میلر ۱۶ برابر بیشتر بوده و با فاصله اعتماد 95% ($2/1-210$) است. در بررسی میزان موفقیت دو روش مورد مطالعه: در صد موفقیت در روش میلر $53/3\%$ (۱۶ نفر) و در روش مک این تاش $83/3\%$ (۲۵ نفر) و این اختلاف معنی‌دار می‌باشد. ($p=0/012$).

در بررسی آنالیز چند گانه میزان اثر وسایل استفاده شده بر میزان موفقیت از مدل رگرسیون روستیک به روش Back Ward LR با میزان ورودی متغیرها برابر $0/05$ و خروجی $0/01$ در مدل استفاده گردید نتایج بیانگر این بوده است. از بین متغیرها وارد شده در مدل اولیه جنس، سن، نوع جسم خارجی، درجه و تیغه مورد استفاده تنها متغیر پیش‌بینی کننده موفقیت در مدل نهایی رگرسیون روستیک اثر نوع تیغه بوده است به طوری که استفاده از تیغه مکین تاش در مقابل میلر $4/3$ برابر شانس موفقیت خروج جسم خارجی بالا می‌برد ($OR=4/4$, $CI OR 95\%$ ($3/1-5/14$)).

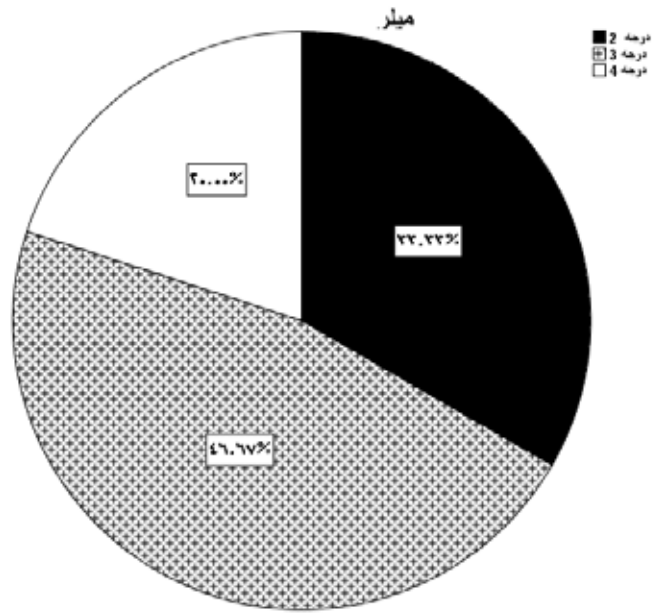
جدول ۱. توزیع فراوانی درجه بر حسب ابزار میلر و مکین تاش

عدد پی	کل	درجه					
		درجه ۴	درجه ۳	درجه ۲			
۰/۰۰۰۱	۳۰	۶	۱۴	۱۰	تعداد	میلر	ابزار
	%۱۰۰	%۲۰	۴۶/۷	%۳۳/۳			
	۳۰	۱۷	۱۳	۰	تعداد	مکین‌تاش	
	%۱۰۰	%۵۶/۷	%۴۳/۳	%۰/۱۰			
	۶۰	۲۳	۲۷	۱۰	تعداد	کل	
	%۱۰۰	%۳۸/۸	%۴۵	۱۶/۷%			

شکل ۳. توزیع فراوانی درجه نمای هیپوفارنکس حاصل از لارنگوسکوپی با تیغه مکین تاش



شکل ۲. توزیع فراوانی درجه نمای هیپوفارنکس حاصل از لارنگوسکوپی با تیغه میلر



بحث

جسم خارجی در راه هوایی فوقانی و فارنکس یک مشکل جدی است که نیاز به خارج سازی سریع دارد از آنجا که متخصص بیهوشی می تواند اقدام به خارج سازی اجسام خارجی ناحیه هیپوفارنکس بدون نیاز به لوله گذاری تراشه و ازوفاگوسکوپی نماید، در این مطالعه ما به دنبال ابزاری بودیم تا به متخصص بیهوشی این امکان را بدهد در شرایط بهتر و ایمن تری اقدام به خارج سازی جسم خارجی نماید^(۱-۳).

در مطالعه حاضر اطلاعات دموگرافیک شامل سن و جنس و نوع جسم خارجی در دو گروه مورد مطالعه شامل تیغه مکین تاش و تیغه میلر با هم اختلاف معنی داری نداشت.

تعداد ۶۰ بیمار با شاخص توده بدنی و خصوصیات دموگرافیکی سن، جنس و شاخص های انترپومتری مشابه از نظر درجه نمای هیپوفارنکس در استفاده از دو تیغه مکین تاش و میلر و همچنین میزان موفقیت در خروج جسم خارجی با استفاده از این دو نوع تیغه مقایسه شد و نتایج حاصل نشان داد در زنان میزان موفقیت روش مکین تاش بیش از روش میلر می باشد لیکن در مردان میزان موفقیت با تیغه مکین تاش و میلر اختلاف معنی داری نداشت.

با توجه به جدول درجه نمای هیپوفارنکس درجه ۴ نمای هیپوفارنکس که دید بهتری برای خروج جسم خارجی ایجاد می نماید در گروه مکین تاش بیش از تیغه میلر بوده و لذا تیغه میلر در موارد کمتری نمای کافی برای خارج سازی جسم خارجی ایجاد کرده است.

درجه ۳ نمای هیپوفارنکس در دو گروه مورد مطالعه اختلاف معنی دار نداشت.

درجه ۲ نمای ناکافی از دهانه مری ایجاد می کند و فقط در گروه میلر مشاهده شد و در گروه مکین تاش حداقل نمای دهانه مری (درجه ۳ و ۴) که برای خارج سازی جسم خارجی درون مری لازم است در همه موارد به دست آمده است.

با در نظر گرفتن یافته های فوق لذا در مجموع تیغه مکین تاش نمای بهتری از هیپوفارنکس و دهانه مری به صورت باز یا بسته ایجاد کرد که این شرایط برای رویت و خارج سازی جسم خارجی موقعیت مطلوب تری فراهم می نماید.

در مقایسه میزان موفقیت بر حسب درجه ایجاد شده توسط دو تیغه مشاهده شد که بیشترین شانس موفقیت در خارج سازی جسم خارجی در درجه ۴ نمای هیپوفارنکس به دست می آید و استفاده از تیغه مکین تاش در موارد بیشتری با نمای ۴ و ۳ هیپوفارنکس همراه بود.

در بررسی کلی میزان موفقیت دو روش مشاهده شد که در صد موفقیت مکین تاش نسبت به میلر ۴/۳ برابر بیشتر است.

در مطالعه تحت عنوان مقایسه گلایدسکوپ با لارنگوسکوپی مکین تاش برای خارج کردن جسم خارجی از ناحیه هیپوفارنکس که توسط سانگ مو جیو همکارانش در سال ۲۰۱۲ بر روی تیغه مکین تاش و گلایدسکوپ برای خارج کردن جسم خارجی مقایسه شد که مکین تاش از جهت راحت بودن خارج کردن جسم خارجی و سرعت عمل در خروج جسم خارجی بر تیغه گلایدسکوپ ارجحیت داشته.

هر چند گلایدسکوپ نمای مطلوبی ایجاد می کرد ولی در زمان استفاده از فورسپس دید فرد انجام دهنده نسبت به جسم خارجی کاهش می یافته از نظر اولویت تیغه مکین تاش مطالعه فوق با مطالعه ما تشابه داشته هر چند در مطالعه ما تیغه مکین تاش با تیغه میلر مقایسه شد^(۲).

در مطالعه ای تحت عنوان مقایسه فورسپس مگیل و لوله گذاری با فورسپس بویدکر برای خارج کردن جسم خارجی در مانکن در سال ۲۰۰۹ در امریکا توسط بویدکر انجام شد.

این دو روش با استفاده از ویدئو لارنگوسکوپ مقایسه شدند در این مطالعه آینده نگر میزان دید گلوت (کرمک لیهان) و موفقیت در خارج کردن جسم خارجی ثبت شد. علیرغم اینکه از نظر میزان نمره کرمک لیهان بین این دو روش تفاوتی معنی داری وجود نداشت میزان موفقیت در خارج کردن جسم خارجی با این دو روش اختلاف معنی داری داشت و استفاده از فورسپس بویدکر با توجه به قوس آن و اختلاف آن با شفت مستقیم فورسپس مگیل نمای لارنگوسکوپی را بهبود بخشیده و زاویه دید را از ۱۰ درجه به ۶۰ درجه افزایش داده است^(۴).

تیغه میلر اپیگلوت را در زمان لارنگوسکوپی به بالا می راند و با توجه به صاف بودن تیغه درون دهان فضای بیشتری برای وارد سازی ابزارهایی نظیر پنس مگیل می باشد لیکن در مورد

تیغه مکین تاش فشار بر روی زبان و در محل والکولا اعمال می‌شود و لارنکس و هیپوفارنکس را به بالا هدایت می‌نماید لذا در استفاده از تیغه مکین تاش نوک تیغه مختصری پایین تر از تیغه میلر قرار می‌گیرد و با توجه به نتایج به‌دست آمده علی‌رغم محدودیت فضای داخل دهان به‌علت قوس تیغه با توجه به گرید بالاتر نمای هیپوفارنکس به‌دست آمده به‌کمک تیغه مکین تاش و امکان بیشتر ایجاد نمای ورودی مری با میزان موفقیت بیشتری از خارج‌سازی جسم خارجی همراه بوده است. از آنجایی که در مطالعه حاضر نتایج بیانگر این است که تنها عامل پیش‌بینی‌کننده میزان موفقیت، نوع وسیله به‌کار برده شده (نوع تیغه لارنگوسکوپ) و گرید به‌دست آمده از آن می‌باشد $P=0/016$ ، محقق توصیه می‌نماید در مطالعات بعدی استفاده از سایر ابزارهای لارنگوسکوپي مانند تیغه بولارد، تیوب انعطاف‌پذیر (مک‌کوی) و ویدئو لارنگوسکوپي با سایر ابزارها مقایسه گردد و همچنین تکرار مطالعه با حجم نمونه بالا می‌تواند بر ارزش نتایج بیافزاید.

نتیجه‌گیری

در موارد جسم خارجی در نواحی فوقانی مری و هیپوفارنکس در هنگام القا بیهوشی و پیش از اقدام به لوله‌گذاری، متخصص بیهوشی به نمای مدخل مری و امکان خارج‌سازی جسم خارجی با فورسپس مگیل توجه کرده و ترجیحا برای تحقق این منظور از تیغه مکین تاش استفاده نماید.

References

- Rodríguez H, Passali GC, Gregori D, Chinski A, Tiscornia C, Botto H, et al. Management of foreign bodies in the airway and oesophagus. *Int J Pediatr Otorhinolaryngol* 2012 May 14;76 Suppl 1:S84-91
- Je SM, Kim MJ, Chung SP, Chung HS. Comparison of GlideScope® versus Macintosh laryngoscope for the removal of a hypopharyngeal foreign body: a randomized cross-over cadaver study. *Resuscitation*. 2012 Oct;83(10):1277-80.
- Baral BK, Joshi RR, Bhattarai BK, Sewal RB. Removal of coin from upper esophageal tract in children with Magill's forceps under propofol sedation. *Nepal Med Coll J* 2012;12:38-41.
- Boedeker BH, Bernhagen MA, Miller DJ, Doyle DJ. Comparison of the Magill forceps and the Boedeker (curved) intubation forceps for removal of a foreign body in a Manikin. *J Clin Anesth*. 2012 Feb;24(1):25-7.
- Vargas EJ1, Mody AP, Kim TY, Denmark TK, Moynihan JA, Barcega BB, et al. The removal of coins from the upper esophageal tract of children by emergency physicians: a pilot Study. *CJEM* 2004 Nov;6(6):434-40.
- Higgins 3rd GL, Burton JH, Carter WP, Floor AE. Comparison of extraction devices for the removal of supraglottic foreign body. *Prehosp Emerg Care* 2003;7:316-21
- Lisa MM, Makr KW, Stephen MW. Removal of hypopharyngeal foreign body with the GlideScope video laryngoscope. *Otolaryngol Head Neck Surg* 2009;141:416-7.
- Nouruzi-Sedeh P, Schumann M, Groeben H. Laryngoscopy via Macintosh Blade versus GlideScope. *Anesthesiology* 2009;110:32-7.
- Xue FS, Yuan YJ, Liao X, Xiong J, Wang Q. Is GlideScope® video laryngoscope more effective than Macintosh laryngoscope for emergent intubation during chest compression? *Resuscitation* 2011;82:956
- Damghani M, Halavati N, Motamedi N. Foreign body in the upper airway and oesophagus: a seven years study from Iran. *J Pak Med Assoc*. 2011 Sep;61(9):859-62.
- Soroudi A, Shipp HE, Stepanski BM, Ray LU, Murrin PA, Chan TC, et al. Adult foreign body airway obstruction in the prehospital setting. *Prehosp Emerg Care* 2007;11:25-9.
- Malik MA, Hassett P, Carney J, Higgins BD, Harte BH, Laffey JG. A comparison of the GlideScope, Pentax AWS, and Macintosh laryngoscopes when used by novice personnel: a manikin study. *Can J Anaesth* 2009;56: 802-11.
- John C, Sakles. Video laryngoscopy. In: Walls RM, Murphy MF, Luten RC, Schneider RE, editors. *Manual of emergency airway management*. 2nd ed. Philadelphia, PA: Lippincott Williams & Wilkins; 2004. p. 151
- Griesdale DE, Liu D, McKinney J, Choi PT. Glidescope® video-laryngoscopy versus direct laryngoscopy for endotracheal intubation: a systematic review and meta-analysis. *Can J Anaesth*. 2012 Jan;59(1):41-52.
- Rubio Quiñones F, Muñoz Saez M, Povatos Serrano EM, Hernandez Gonzalez A, Quintero Otero S, Pantoja Rosso S. Magill forceps: a vital forceps. *Pediatr Emerg Care* 1995;11:302-3.
- Suzuki A, Tampo A, Kunisawa T, Henderson JJ. Use of a new curved forceps for McGrath MAC™ video laryngoscope to remove a foreign body causing airway obstruction. *Saudi J Anaesth*. 2013 Jul-Sep; 7(3): 360-361.

Comparing Miller and Macintosh laryngoscopes in extracting foreign body from hypopharynx by Magill forceps

Ali Ashraf¹, Abbas Sedighinejad^{2*}, Mohammad Haghighi², Bahram NaderiNabi², Ali Faghih-Habibi¹, Javad Sherbaf-Javan³

1. Assistant professor of Anesthesiology, Guilan University of Medical Sciences, Poursina Hospital, Rasht

2. Associate professor of Anesthesiology, Guilan University of Medical Sciences, Poursina Hospital, Rasht

3. Resident of Anesthesiology, Guilan University of Medical Sciences, Poursina Hospital, Rasht

ABSTRACT

Aims and Background: Esophageal foreign body can be harmful. Esophagoscopy is the most common method of foreign body extraction. But in many cases during laryngoscopy the foreign body is visible in hypopharynx region and anesthesiologist can remove it with a Magill forceps. In these cases laryngoscopy should give an appropriate and sufficient view from hypopharynx. The aim of this study was to compare two common laryngoscopy blades including Miller and Macintosh in producing direct view of hypopharynx and the possibility of foreign body removal, in order to present the preferred method.

Materials and methods: After performing lateral and anteroposterior neck radiography for confirming foreign body existence above the 7th cervical spine, patients over 10 years old with history of swallowed foreign body and candidate for esophagoscopy, were included in this study. Randomly one of the Miller and Macintosh blades was chosen and after induction of anesthesia and laryngoscopy the grade of hypopharynx view was recorded. In this grading system created by author, increasing grade of hypopharynx was associated with better view of hypopharyngeal inlet and more possibility of visualizing and removing foreign body. After laryngoscopy and in case of visualizing, attempt to remove the foreign body by Magill forceps was done.

Findings: In 60 patients, with similar BMI and Demographic data, the Grade 4 of hypopharyngeal view, creating a better view for the removing foreign bodies, was approximately 3 times more common in Macintosh group than Miller one (56.% vs. 20%). In grade 4 of hypopharyngeal view the success rate of Macintosh blade was (94.1%) and for Miller it was (50%) (P value: 0.04). Overall, the success rate of Macintosh blade in all grades was 4.3 times more than Miller blade.

Conclusions: Comparing laryngeal view and success rate of two laryngoscopes (Macintosh and Miller) showed that grade 4 of laryngoscopy, which seems to be more appropriate for removing foreign body, is more common in Macintosh group than the other one. Regarding the success rate, we observed that Macintosh blade had a higher chance of removing foreign body. In general, the success rate of the Macintosh laryngoscope was more than Miller.

Keyword: esophagoscopy, foreign body, laryngoscopy

► Please cite this Paper as:

Ashraf A, Sedighinejad A, Haghighi M, NaderiNabi B, Faghih-Habibi A, Sherbaf-Java J. [Comparing Miller and Macintosh laryngoscopes in extracting foreign body from hypopharynx by Magill forceps (Persian)]. JAP 2015;5(3):25-33.

Corresponding Author: Abbas Sedighinejad, Associate professor of Anesthesiology, Guilan University of Medical Sciences, Poursina Hospital, Rasht

Email: a_sedighinejad@yahoo.com