

فصلنامه علمی پژوهشی بیهوشی و درد، دوره ۷، شماره ۲، زمستان ۱۳۹۵

اداره سندرم مین یا سندرم مفصل توراکولومبار (گزارش موردی)

علی نقره کار^{۱*}، محمودرضا آل بویه^۲، سعیدرضا انتظاری^۲، مریم ظفرقندی^۱

۱. متخصص بیهوشی، فلوشیپ درد، کلینیک درد شفا

۲. دانشیار بیهوشی، فلوشیپ درد، بیمارستان حضرت رسول اکرم(ص)، دانشگاه علوم پزشکی ایران

۳. استادیار بیهوشی، فلوشیپ درد، بیمارستان حضرت رسول اکرم(ص)، دانشگاه علوم پزشکی ایران

چکیده

زمینه و هدف: سندرم مین یا سندرم مفصل توراکولومبار (پشتی-کمری) بیماری نسبتاً شایع، با تشخیص آسان براساس علایم بالینی و معاینه می‌باشد که درمان‌های موجود برای آن بسیار موثر می‌باشد. اما دلیل عدم وجود مشخصه تصویربرداری در بعضی از این بیماران و نرمال بودن پاراکلینیک، تشخیص صحیح اغلب از نظر پزشک دور می‌ماند. گاهی علایم بیماری برخلاف نرمال بودن تصویربرداری و نوار عصب و عضله بسیار شدید است و تشخیص سریع در کاهش درد بیمار از عوارض بعدی جلوگیری می‌کند.

معرفی بیمار: خانم ۴۷ ساله با شکایت درد کمر و باسن و قسمت جانبی قدامی ران پا از یکسال قبل به کلینیک درد مراجعه کردند. که در نهایت با تشخیص سندرم مین تحت بلوک شاخه لترال دورسال راموس ریشه عصبی پشتی یازدهم و دوازدهم قرار گرفت و بهبود یافت.

نتیجه‌گیری: سندرم مین از جمله بیماری‌هایی است که علاوه بر دردهای شدید بیمار در سه منطقه (معمولاً پایین تر از سطح درگیر) گفته شده و با الگوی تقریباً مشخص وجود دارد، ممکن است علایم مشخصه خاص آزمایشگاهی، تصویربرداری ویا نوار عصب و عضله مشکل عمده ای یافت نشود، بنابراین پزشک را در تشخیص سردرگم کند.

واژه‌های کلیدی: سندرم مین، سندرم مفصل توراکو لومبار، مفصل فاست، درد سوزشی ناحیه جانبی ران، درد باسن

مقدمه

کرد که شامل علایم زیر می‌باشد^(۱). (شکل ۱)

۱- درد ناحیه پایین کمر اغلب به‌صورت یکطرفه و معمولاً بر روی تیغه ساکروم و یا در محل اتصال مفصل ساکروایلیاک

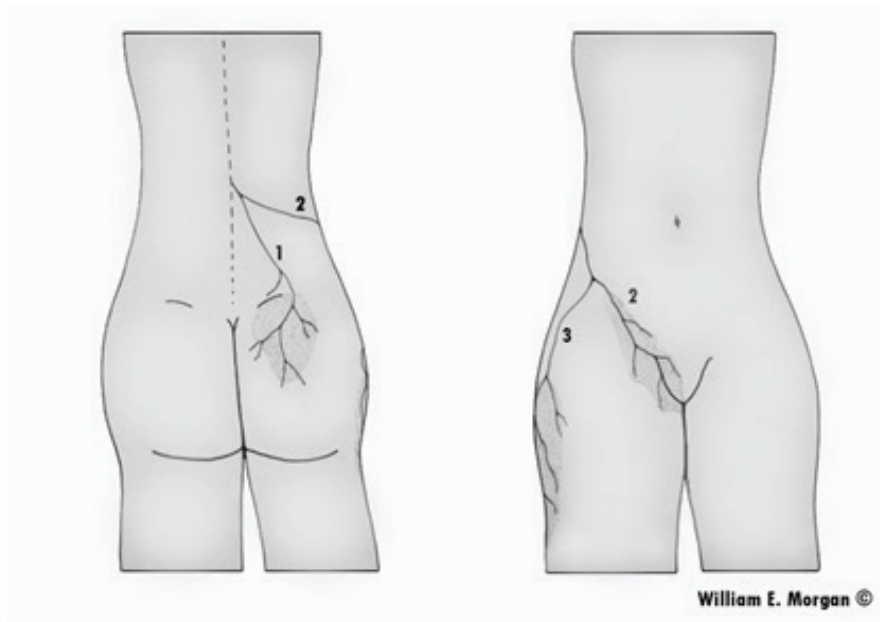
۲- درد ناحیه کشاله ران یا بیضه و گاهی زیر شکم

۳- درد ناحیه جانبی ران

سندرم مین با اسامی سندرم مفصل توراکو لومبار یا سندرم شاخه خلفی نیز شناخته می‌شود که با دردهای ارجاعی که منشأ آن از محل اتصال مهره پشتی-کمری است (یعنی از مهره ۱۲ پشتی و مهره اول و دوم کمری) بروز می‌کند^(۱). این سندرم را اولین بار آقای مین معرفی

نویسنده مسئول: علی نقره کار، متخصص بیهوشی، فلوشیپ درد، کلینیک درد شفا

پست الکترونیک: drnoghrekat@gmail.com

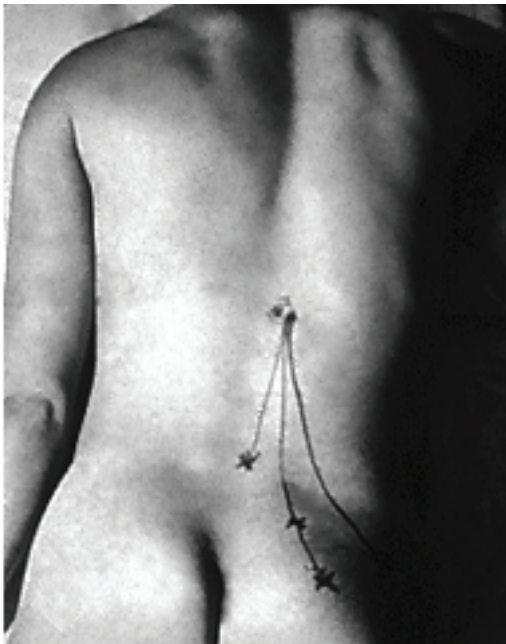

شکل ۱

خارجی (لترال) تقسیم می‌شود (شکل ۳). هر دو شاخه حامل فیبرهای حسی و حرکتی هستند. شاخه مدیال بافت‌های خط وسط تا خط مفاصل فاست را عصبدهی می‌کنند و شاخه خارجی بافت‌های لترال به

اصولا ۱۵-۲۵٪ از دردهای ناحیه پشت باسن که بر روی تیغه استخوان لگن احساس می‌شود بدلیل آسیبهایی چون شکستگی یا تغییرات آرتروزی بوده که اغلب این دردها با دردهای قسمت پایین کمر که از ناحیه لگن منشا می‌گیرند اشتباه می‌شود.^(۳)

اغلب موارد درد یکطرفه بوده و با چرخش و به پشت خم شدن درد تشدید می‌شود. درد ممکن است به کمر یا باسن همان سمت تیر بکشد (شکل ۲)



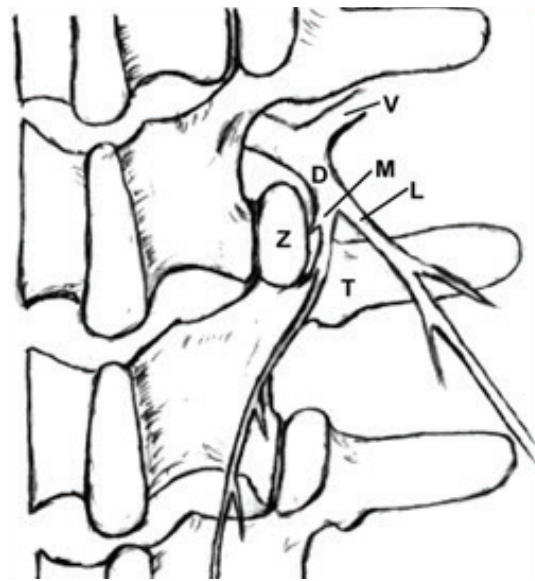
شکل ۲

گاهی علائم بیماری برخلاف نرمال بودن تصویر برداری و نوار عصب و عضله بسیار شدید است و تشخیص سریع در کاهش درد بیمار از عوارض بعدی جلوگیری می‌کند. از نظر آناتومیک راموس خلفی ریشه‌های عصبی نواحی پشتی دوازدهم و اول کمری شاخه‌های پوستی می‌دهد که در سه ناحیه کشاله ران، باسن، و پوست جانبی - خارجی ران پا عصبدهی می‌کنند^(۱۵). اصولاً آناتومی راموس خلفی ریشه‌های عصبی نواحی پشتی به خوبی شناسایی شدند. بطور معمول راموس خلفی از ریشه عصبی‌ای که از سوراخ بین مهره‌ای خارج می‌شود جدا شده و به سمت خلف و کودال می‌رود. تقریباً ۵ تا ۱۰ میلی‌متر از مبدا خود به دوشاخه داخلی (مدین) و

ماه قبل تشدید یافته است. مقیاس دیداری درد در بیمار ۸-۱۰ بوده که بیشترین درد و سوزش را در ناحیه باسن ذکر می‌کرد. نواحی درد در بیمار بیشتر در پشت باسن راست، قسمت خارجی ران پای راست بوده و بیمار گاهی سابقه سوزش و درد در جدار خارجی واژن و دردهای کشاله ران داشته است. بیمار سابقه مراجعات مکرر به متخصص زنان برای رفع مشکل سوزش ناحیه جدار جانبی واژن داشته و با احتمال عفونت در دوره‌های مختلف تحت درمان انواع آنتی بیوتیک‌ها بوده است. بیمار سابقه ضربه به ستون فقرات، بیماری مادرزادی ستون فقرات در خود یا خانواده ذکر نمی‌کند. در تست‌های آزمایشگاهی، اختلالات روماتولوژیک و التهابی، مشکلات تیروئیدی و غیره مشاهده نشد. در پاراکلینیک در عکس ساده کمر و لگن نکته پاتولوژیک مشاهده نشد.

در ام آر آی ناحیه توراسیک و کمر به جز بالجنیک (بیرون زدگی خفیف) دیسک بین مهره‌ای چهار و پنج کمری نکته‌ای مشاهده نشد. نوار عصب و عضله نرمال بود. در معاینه فیزیکی، احساس هیپرستزی (افزایش حس و حساسیت) و تندرینس پوست باسن و قسمت جانبی ران راست مشاهده شد. لاکزک منفی، اما در لمس مفاصل فاست (اسپیرینجینگ) ناحیه مهره دوازده پشتی و اول کمری در سمت راست مثبت بود. بیمار تندرینس زائده‌خاری مهره یازده و دوازده پشتی داشت. بیمار برای درمان درد، بیست جلسه فیزیوتراپی، سی و پنج جلسه کایرو پرتیک و آبدرمانی انجام داد که تاثیری نداشت و در مواردی موجب افزایش درد بیمار شد.

با توجه به شرح حال و معاینه، تشخیص سندرم مین یا سندرم مفصل توراکولومبار داده شد و بیمار کاندید بلوک شاخه لترال دورسال راموس ریشه‌های عصبی پشتی یازدهم و دوازدهم گردید (در سطح مهره پشتی دوازده و اول کمری) با توجه به اینکه شاخه جانبی و داخلی دورسال راموس به فاصله نزدیکی از هم قرار دارند و در تزریق ماده بی‌حسی برای بلوک عصبی دارو به اطراف پخش می‌شود، تکنیکی مشابه بلوک شاخه



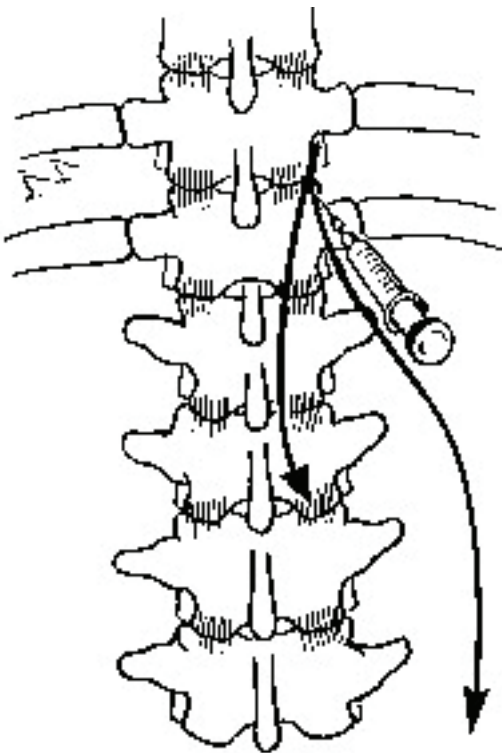
شکل ۳

خط مفصل فاست را عصبدهی می‌کند.^(۱۶،۱۷) در این بیماری (درگیری راموس خلفی)، ممکن است بیمار دردهای نوروپاتیک در این نواحی داشته باشد و درد بیمار با تحریک و لمس مفاصل فاست این نواحی (مهره‌های پشتی دوازدهم و اول کمری) تحریک می‌شود. معمولاً درد بیمار یکطرفه بوده و اصولاً به زیر زانو انتشار نمی‌یابد.

در این بیماری نشانه‌های تصویربرداری مانند؛ ام آر آی، سی تی اسکن، میلو گرافی و غیره، غیر اختصاصی بوده و ممکن است نرمال باشد.

معرفی بیمار

خانم ۴۷ ساله با شکایت درد کمر و باسن و قسمت جانبی قدامی ران پا از یکسال قبل به کلینیک درد مراجعه کردند. در سابقه خود بیماری خاصی را ذکر نمی‌کند، اما بیمار از تغییرات خلقی، استرس و افسردگی خفیف شکایت داشته است. بیمار اختلالات خواب را ذکر می‌کند که بدلیل درد ناشی از پشت و باسن بوده است. بیمار احساس ضعف و خستگی و کم اشتها نیز داشته است. بیمار سابقه این دردها را از یکسال قبل ذکر می‌کند که از حدود سه



شکل ۴

شد. پس از سی دقیقه بیمار تحت نظر قرار گرفت و درد بیمار توسط مقیاس دیداری درد مجدداً ارزیابی شد که به صفر رسیده بود. بیمار با حال عمومی خوب و با علائم حیاتی کاملاً پایدار به بخش و بعد از دو ساعت ترخیص گردید. در پیگیری دو ماه بعد نمره دیداری درد ۱-۲، و پیگیری شش ماهه نمره دیداری درد ۲-۳ می‌باشد.

بحث

بیمار خانم ۴۷ ساله که دردهای قسمت بالای باسن راست، به همراه درد در قسمت جانبی ران و کشاله ران و دیواره جانبی واژن داشته که تصویرداری، نوار عصب و عضله و بررسی‌های مختلف توجیه کننده علائم نبودند. این دردها بسیار شدید بوده و زندگی فرد را مختل کرده بود. مقیاس دیداری درد در این فرد ۸-۱۰ بوده است. اصولاً دردهای کم‌ری می‌توانند علل مختلفی داشته باشند. از جمله التهاب، تغییرات تخریبی و بیماری‌های

میدال دورسال راموس بکار گرفته شد به‌طوری‌که بیمار ابتدا به‌صورت دمر بر روی تخت اتاق عمل دراز کشید و زیر سینه بیمار بالشتکی قرار داده شد. برای بیمار رگ محیطی با آنژیوکت آبی برقرار گردید. بیمار تحت مانیتورینگ نوار قلبی، فشار خون و بررسی میزان اکسیژن خون شریانی قرار گرفت. سپس محل مورد نظر پرپ و درپ (ضد عفونی) شد. بعد از انجام پرپ و درپ (ضد عفونی) در شرایط کاملاً استریل، در نمای قدامی- خلفی فلوروسکوپ مهره پستی دوازدهم مشخص شد (آخرین مهره‌ای که دنده از آن خارج می‌شود) و بعد از سفال - کودال کردن فلوروسکوپ جهت روی هم افتادن سطح تحتانی مهره، فلوروسکوپ را حدود ۲۵ درجه مایل کرده تا سگ اسکاتلندی در این نما مشخص شود. سپس در محل تلاقی زائده مفصلی فوقانی و زائده عرضی مهره مسیر پوست با لیدوکائین ۱٪ بی‌حس شد. سپس بوسیله سوزن اسپاینال ۲۲ با دید تونلی به محل تلاقی زائده مفصلی فوقانی و زائده عرضی مهره وارد شدیم تا سوزن به استخوان محل تلاقی تماس پیدا کرد (این محلی است که شاخه میدال دورسال راموس از آن می‌گذرد و شاخه جانبی چند میلی‌متر لترال تر قرار دارد اما با تزریق دارو در این ناحیه دارو به شاخه لترال و حتی خود دورسال راموس هم پخش می‌شود)، بعد از آن محل سوزن با تزریق ۱ سی سی ماده حاجب در نمای خلفی-قدامی و جانبی چک شد، بعد از اسپیراسیون منفی ۴ سی سی بویپواکائین ۰.۲٪ (مرک فرانسه) به همراه ۱۵ میلی‌گرم تریامسینولون (هگزال - آلمان) تزریق گردید. (شکل ۴).

همین تکنیک برای بلوک شاخه لترال دورسال راموس پستی دوازده، در محاذات مهره کم‌ری اول انجام شد. بعد از انجام بلوک بر روی تخت اتاق عمل دردهای بیمار کاملاً تخفیف یافت و تست اسپیرینجینگ مربوط به مفاصل فاست و حسایت پوستی در نواحی یاد شده از بین رفت. با از بین رفتن علائم و دردهای بیمار بر روی تخت اتاق عمل پروسه به اتمام رسید. و بیمار به ریکاوری منتقل

سوم، قسمت جانبی ران (عصب زیر جلدی رانی جانبی) را عصبدهی می‌کنند^(۱۱). (شکل ۱)

بنابراین بیماران ممکن است بطور کاذب از دردهای احشایی در قسمت پایین شکم، دردهای سیاتیکی، تندرینس ناحیه پوبیس و علایمی شبیه سندرم روده تحریک پذیر شکایت داشته باشند و موجب گمراه شدن پزشک در تشخیص شود^(۸). گاهی اوقات سندرم مین به مانیپولاسیون پاسخ می‌دهد^(۸) و درمان بیشتری غیر از آن لازم نیست. اما به هر حال باید اندیکاسیون‌ها و ممنوعیت‌های کاربرد مانیپولاسیون در نظر گرفته شود. در هر بیماری مانیپولاسیون مناسب نبوده و حتی ممکن است خطرناک باشد. مخصوصاً در بیماران با پوکی استخوان، که موجب شکستگی مهره‌ها و عوارض خطرناک و جبران ناپذیری می‌شود^(۱). در این موارد بدلیل خطرات مانیپولاسیون تزریق استروئید به‌طور مستقیم به داخل مفصل فاست درگیر مفید است^(۱۲). درد در ناحیه عصب کلونئال در بالای باسن اکثراً با بلوک مفاصل فاست بهبود می‌یابند اما در موارد مقاوم تزریق ماده بی‌حسی و استروئید به‌طور مستقیم بر روی نقطه دردناک در لبه استخوان لگن می‌تواند مفید باشد^(۱۳).

گاهی در این بیماران درد ماهیت سمپاتیکی پیدا کرده و فرد بیمار ممکن است دردهای سوزشی به همراه آلودینی را تجربه کند به‌طوری‌که درد بیمار با تماس لباس به سطح پوست، دچار دردهای سوزشی شود. در این بیماران بلوک اعصاب سمپاتیک کمری نیز می‌تواند کمک‌کننده باشد^(۱۴).

دورسال راموس و شاخه مدیال آن نزدیک مفاصل فاست قرار دارند، هر حالت غیر طبیعی ای در این مفاصل از قبیل مالفورماسیون مهره‌ها گرفتگی عضلات، تغییرات ساختمانی فاست از جمله لغزندگی، تغییرات تخریبی (دژنراتیو)، رشد استخوان زائد (پرولیفراسیون استخوانی)، ضخیم شدگی (هیپرتروفی) لیگامان‌ها و کپسول مفصلی یا شکستگی‌ها می‌توانند موجب تحریک دورسال راموس و شاخه‌های داخلی و خارجی آن شود^(۱۸).

مطالعات بیومکانیک نشان دادند که به مفاصل فاست

دیسک‌ها، تنگی کانال نخاعی، هرنی دیسک، جابه‌جایی مهره‌ها بر روی هم، پوکی استخوان و غیره، که قبل از هر کاری باید علت اصلی مشخص، و بیماری‌ها و مشکلات جدی رد شود^(۴).

بطور مثال، در بیمار با سابقه ضربه یا پوکی استخوان، عکس ساده لگن و ستون فقرات می‌تواند در بررسی شکستگی‌ها و مشکلات جدی تر کمک کننده باشد. همچنین ام آر آی و سی تی اسکن در بررسی مشکلات ستون فقرات و دیسک‌های بیرون زده یا تنگی کانال نخاعی مفید باشد^(۵).

اصولاً در بررسی علل مختلف کمردرد از جمله درگیری‌های مفاصل فاست، معاینه فیزیکی مفیدتر از اقدامات پاراکلینیک است.

برای معاینه مفاصل فاست بر روی عضلات پاراورتبرال در محاذات همان سطح درگیر، تندرینس وجود دارد، گاهی نیز درد به سمت پایین در محل توزیع شاخه‌های مختلف عصب تیر می‌کشد^(۶). اولین بار آقای مین سندرم توراکولومبار را بصورت درد در تیغه استخوان لگن (بالای باسن) و تندرینس (حساسیت دردناک با فشار) بر روی مفصل توراکولومبار (محل اتصال آخرین مهره پشتی به اولین مهره کمری) معرفی کرده که در ۶۰٪ موارد همراه با ضایعه‌ای در ستون فقرات بوده است^(۷،۸).

در اغلب بیماران، علایم زمانی بروز می‌کند که ضایعه در محل اتصال آخرین مهره پشتی به اولین مهره کمری یا همان مفصل توراکولومبار باشد، ولی گاهی علایم می‌تواند در ضایعات مفاصل بین پشتی یازده و دوازده و یا کمری اول و دوم هم باشد که می‌تواند علایم مشابهی بروز کند^(۹).

در این بیمار، گمان می‌رود که عامل اصلی این مشکلات دژنراتیو در این مفاصل باشد که ممکن است در پاراکلینیک بطور اختصاصی مشخص نشود^(۹).

از نظر آناتومیک شاخه خلفی ریشه‌های عصبی ناحیه توراکولومبار بافت زیر جلدی بالای باسن (اعصاب کلونئال) و پایین کمر^(۱۰) و شاخه دیگر، ناحیه اینگوینال و شاخه

و بیشتر در مفاصل سوم تا پنجم کمری شایع است، اما در دردهایی که بواسطه درگیری شاخه دورسال است درد بر طبق توزیع آناتومیک عصب می‌تواند در دو یا سه سگمان پایین تر احساس شود. (جدول ۱) (۲۰).

قسمت بالایی کمر، فشار بیشتری نسبت به فاست‌های پایین کمری وارد می‌شود (۱۹). درگیری شاخه دورسال یا شاخه لترال آن علایمی متفاوت با درگیری مفاصل فاست یا شاخه مدیال دارد. در درگیری فاست بیمار در همان سطح احساس درد دارد

جدول ۱: تفاوت کمردرد به دلیل درگیری شاخه دور سال با کمردرد به دلیل درگیری مفاصل فاست

درد سندرم مفاصل فاست	درد شاخه دورسال	
اختلال در مفصل فاست (آرتروز، شکستگی)	اختلال آناتومیک عصب (گیر افتادگی عصب)	پاتوژنز
در همان سطح احساس درد دارد و بیشتر در مفاصل سوم تا پنجم کمری شایع است	درد بر طبق توزیع آناتومیک عصب می‌تواند در دو یا سه سگمان پایین تر احساس شود. بیشتر در مهره‌های بالایی کمر است	درد
تندرنس (فشار دردناک) در محل مفاصل فاست، تشدید درد با خم شدن به پشت	برآمدگی خار پستی (اسپاینوس پروسس)، افزایش فاصله بین خارهای پستی، تندرنس (فشار دردناک) بر روی خارهای پستی و محل مفاصل فاست در محل فشار و ارجاع به مناطق دردناک در نواحی پایین‌تر	معاینه فیزیکی
یک یا چندین تزریق در مفاصل فاست	تنها یک تزریق در محل شاخه دورسال درگیر	نوع تزریق تشخیصی
عصب‌کشی (نوروتومی) یک یا چندین سطح از شاخه مدیال دورسال راموس	عصب‌کشی (نوروتومی) منفرد شاخه دورسال	درمان قطعی

نتیجه‌گیری

در سه منطقه آناتومیک گفته شده و با الگوی تقریباً مشخص، ممکن است علایم مشخصه خاص آزمایشگاهی، تصویربرداری ویا در نوار عصب و عضله مشکل عمده ای یافت نشود، بنابراین پزشک را در تشخیص سردرگم کند

بررسی شرح حال دقیق بیمار، به همراه معاینه فیزیکی، در مواردی که یافته‌های آزمایشگاهی و تصویربرداری به ما کمک نمی‌کنند، بسیار مهم هستند. سندرم مین از جمله بیماری‌هایی است که علاوه بر ایجاد دردهای شدید

References

1. Soo-Ryu Kim, Min-Ji Lee, Seung-Jun Lee, Young-Sung Suh, corresponding author Dae-Hyun Kim, and Ji-Hee Hong. Thoracolumbar Junction Syndrome Causing Pain around Posterior Iliac Crest: A Case Report. *Korean J Fam Med*. 2013 Mar; 34(2): 152–155.
2. Maigne R. - Sémiologie des dérangements intervertébraux mineurs. *Ann. Med. Phys.* 1972. 15, 277-289.
3. Schwarzer AC, Aprill CN, Derby R, Fortin J, Kine G, Bogduk N. The relative contributions of the disc and zygapophyseal joint in chronic low back pain. *Spine (Phila Pa 1976)* 1994;19:801–806
4. Cox JM. *Low back pain: mechanism, diagnosis, and treatment*. 5th ed. Baltimore: Williams & Wilkins; 1990.
5. Pelz DM, Haddad RG. Radiologic investigation of low back pain. *CMAJ*. 1989;140:289–295.
6. Patel AT, Ogle AA. Diagnosis and management of acute low back pain. *Am Fam Physician*. 2000;61:1779–1786. 1789–1790
7. Maigne R. Low back pain of thoracolumbar origin. *Arch Phys Med Rehabil*. 1980;61:389–395.
8. Maigne R. In: *Diagnosis and treatment of pain of vertebral origin*. Choi H, translator. Seoul: Koonja Publishers; 2000.
9. Liu HX, Shen Y, Shang P, Ma YX, Cheng XJ, Xu HZ. Asymmetric Facet Joint Osteoarthritis and Its Relationships to Facet Orientation, Facet Tropism, and Ligamentum Flavum Thickening. *Clin Spine Surg*. 2016 Nov;29(9):394-398.
10. Maigne R. *Diagnosis and treatment of pain of vertebral origin: a manual medicine approach*. Baltimore: Williams & Wilkins; 1996.
11. Maigne J.Y., Lazareth J.P., Guérin-Surville H., Maigne R. - The lateral cutaneous branches of the dorsal rami of the thoraco lumbar junction. An anatomical study on 37 dissections. *Surg. Radiol. Anat.* 1986, 8, 251-256.
12. Cho DI, Lee KT, Ahn KH, Kim HS, Yun DH, Huh KY, et al. Lumbar facet joint injection as a initial treatment option in acute low back pain. *J Kyung Hee Univ Med Cent*. 2007;23:30–35.
13. Hwang YS, Oh KJ, Kim WS, Choe H. Pain around the posterior iliac crest of thoracolumbar origin. *J Korean Pain Soc*. 2000;13:111–114.
14. Day M. Sympathetic blocks: the evidence. *Pain Pract*. 2008 Mar-Apr;8(2):98-109.
15. Maigne JY, Lazareth JP, Surville HG, Maigne R. The lateral cutaneous branches of the dorsal rami of the thoraco-lumbar junction. *Surg Radiol Anat*. 1989 Dec 1;11(4):289-93.
16. Shao ZH. [Posterior spinal rami in localization of low back pain]. *Zhonghua wai ke za zhi [Chinese journal of surgery]*. 1992 Apr; 30(4):205-6.
17. Steinke H, Saito T, Miyaki T, Oi Y, Itoh M, Spänel-Borowski K. Anatomy of the human thoracolumbar Rami dorsales nervi spinalis. *ANN ANAT Journal*. 2009 Dec 31;191(4):408-16.
18. Fortin JD. Thoracolumbar Syndrome in Athletes: A Case Report. *Pain Physician*. 2003 Jul;6(3):373-5.
19. Lorenz M, Patwardhan A, Vanderby R Jr. Load-bearing characteristics of lumbar facets in normal and surgically altered spinal segments. *Spine (Phila Pa 1976)*. 1983 Mar;8(2):122-30.
20. Zhou L, Schneck CD, Shao Z. The anatomy of dorsal ramus nerves and its implications in lower back pain. *Neurosci Med*. 2012 Jun 1;3(2):192.

Management of Maigne's or Thoracolumbar syndrome: A case report

Ali Noghrekar^{1*}, Mahmoudreza Alebouyeh², Saeidreza Entezari³, Maryam zafarghandi¹

1. Anesthesiologist, pain fellowship, Shafa pain clinic

2. Associate professor of Anesthesiology, pain fellowship, Hazrat-e-Rasoul Akram hospital, Iran University of Medical Sciences, Tehran

3. Assistant professor of Anesthesiology, pain fellowship, Hazrat-e-Rasoul Akram hospital, Iran University of Medical Sciences, Tehran

ABSTRACT

Aims and Background: Maigne's or thoracolumbar syndrome is an almost common disease with simple diagnosis based on symptoms and corrects physical examination; besides there are very effective therapeutic methods available for this syndrome. However as there is no special radiologic sign and para-clinic data is normal in these patients, the diagnosis is usually challenging. Sometimes the patient's symptoms are very severe despite normal radiography and EMG-NCV findings; therefore early treatment prevents later complications.

Case report: A 47 year-old woman complaining of low Back pain, buttock pain, and anterolateral leg pain from a year ago was referred to pain clinic. After Maigne syndrome was diagnosed, Dorsal and Lateral rami block of 11th and 12th thoracic nerves was performed for her and she had pain relief.

Conclusion: Maigne's syndrome is among illnesses which does not have any specific radiologic or laboratory sign despite specific pain symptoms in the areas mentioned, so pain physicians may become confused encountering such patients.

Keywords: Maigne's syndrome, thoracolumbar syndrome, buttock pain, anterolateral leg pain

► Please cite this paper as:

Corresponding Author: Ali Noghrekar, Anesthesiologist, pain fellowship, Shafa pain clinic

Email: drnoghrekar@gmail.com