

فصلنامه علمی پژوهشی بیهوشی و درد، دوره ۵، شماره ۴، تابستان ۱۳۹۴

اداره بیهوشی در بیمار نادر مبتلا به بتا تالاسمی ماژور تحت عمل جراحی لیپوم مغزی

پویا درخشان*^۱، سیدحسن کرباسی^۱، آزاده سخاوتی^۲

۱. استادیار، بیمارستان امام رضا، دانشگاه علوم پزشکی بیرجند.

۲. دستیار بیهوشی، بیمارستان امام رضا، دانشگاه علوم پزشکی بیرجند، بیمارستان امام، بخش بیهوشی

تاریخ پذیرش: ۹۴/۲/۹

تاریخ بازبینی: ۹۴/۱/۱۸

تاریخ دریافت: ۹۳/۱۰/۲۳

چکیده

زمینه و هدف: بتا تالاسمی ماژور سندروم هماتولوژیک ارثی (اتوزومال مغلوب) است. در بیهوشی بیماران با تالاسمی ماژور مشکلات متعددی از جمله لوله‌گذاری تراشه مشکل، اختلالات خونریزی دهنده و کاردیومیوپاتی ذکر گردیده. در این گزارش، بیماری با تالاسمی ماژور که تحت عمل جراحی لیپوم مغزی قرار گرفت معرفی می‌گردد.

معرفی بیمار: بیمار خانم ۳۶ ساله که مورد شناخته شده بتا تالاسمی ماژور که کاندید عمل جراحی کرانیوتومی به علت لیپوم داخل جمجمه بود. به علت بد شکلی شدید در استخوان‌های صورت و فک فوقانی لوله‌گذاری داخل تراشه بیمار مشکل بود. به همین دلیل لوله‌گذاری تراشه بیمار با لارنگوسکوپ فیبر اپتیک انجام گرفت.

بحث و نتیجه‌گیری: در بیماران تالاسمی ماژور به علت هیپرتروفی مغز استخوان، بیماران دچار دفرمیت‌های فک و صورت و راه هوایی فوقانی هستند که در مورد بیهوشی آنها باید در نظر گرفت.

واژه‌های کلیدی: لیپوم داخل مغزی، بتا تالاسمی ماژور، لوله‌گذاری داخل نای مشکل، اداره بیهوشی

مقدمه

که باعث تخریب آنها در سیستم رتیکولوندوتیلیال می‌شود^(۱،۲). آنمی شدید با وابستگی به انتقال خون که ثانویه به نارسایی مغز استخوان است، بزرگی کبد، طحال و استخوان (به‌خصوص استخوان‌های فک فوقانی و تحتانی صورت که منجر به اداره راه هوایی مشکل در این بیماران می‌شود) که ثانویه به خون‌سازی غیر موثر است، استعداد ابتلا به زخم‌های انتهایی اندام‌ها، عفونت، اختلال رشد، ابتلا به سنگ‌های صفراوی، نارسایی قلبی با برون‌ده بالا از دیگر علائم این بیماری است. همچنین این بیماران مستعد ابتلا به عوارض مزاد آهن در

تالاسمی یک بیماری هماتولوژیک ارثی (اتوزومال مغلوب) است که با ایجاد جهش در هر مرحله از مسیر بیان ژن گلوبین، منجر به کاهش تولید تترامرهای هموگلوبین می‌شود^(۱). بتا تالاسمی ماژور، زیر مجموعه‌ای از بیماری تالاسمی می‌باشد که با ایجاد جهش در هر دو ژن بتا گلوبین منجر به عدم ساخت هر دو زنجیره بتا گلوبین در هموگلوبین می‌شود و در نتیجه تجمع نامتعادل زنجیره‌های شدیداً نامحلول آلفا گلوبین در سلول‌های گلوبول قرمز، منجر به ایجاد سلول‌های غیرطبیعی گلوبول قرمز شده

نویسنده مسئول: پویا درخشان، استادیار، بیمارستان امام رضا، دانشگاه علوم پزشکی بیرجند

ایمیل: pooyaderakh@yahoo.com

بدن ثانویه به ترانسفوزیون خون شامل اختلالات زودرس آندوکراین، سیروز و کاردیومیوپاتی می‌باشند^(۳،۴). همچنین موارد دیگری از مشکلات بیهوشی در ارتباط با سندرم تالاسمی ماژور مانند ارگانومگالی و اختلال انعقادی در نتیجه تروبوپیتوپنی (ثانویه به هیپراسپلنیزم) و اختلالات کبدی و کمبود فاکتورهای انعقادی گزارش شده‌است^(۲،۵،۶).

معرفی بیمار

بیمار خانم ۳۶ ساله مورد شناخته شده بتا تالاسمی ماژور که با شکایت سردرد به همراه تهوع و استفراغ که در طی یک هفته قبل از مراجعه شدت یافته بود و به درمان‌های دارویی پاسخ نمی‌داد با تشخیص لیپوم‌های متعدد مغزی کاندید عمل جراحی الکتیو کرانیوتومی بود.

بیمار تنها فرزند مبتلا به تالاسمی ماژور از یک خانواده هشت نفری است که بیماری وی از سن ۸ ماهگی با علائم زردی طول کشیده تشخیص داده شده بود، بیمار سابقه عمل جراحی اسپلنکتومی در سن ۷ سالگی و عمل جراحی کوله سیستکتومی در سن ۲۵ سالگی را می‌داد و تحت درمان با داروهای ملوکسیکام، کلسیم، دفراسیروکس (از سن ۷ سالگی)، کلسی تریول، آسپرین و آلدورینت بود. نیاز بیمار به ترانسفوزیون خون دوره ای هر ۶ هفته ۲ واحد خون بود.

در ظاهر بیمار خانمی ایکتریک، رنگ پریده، جمجمه‌ی پهن و مکعبی شکل، با قاعده بینی پهن، استخوان پیشانی و ماگزیلری برجسته، دهان کوچک با ظاهری شبیه موش خرما که به علت هیپرتروفی شدید مغز استخوان ماگزیلری هر دو راه بینی مختصری مسدود بود و محدودیت در باز کردن دهان داشت به صورتی که فاصله دندان‌های فوقانی و تحتانی در باز کردن دهان یک و نیم سانتی‌متر بود. بیمار آخرین واحد خون خود را ۴ هفته پیش دریافت کرده بود. وزن بیمار ۴۷ کیلو گرم و قد ایشان ۱۵۶ سانتی‌متر بود.

در ارزیابی آزمایشات: هموگلوبین=۸/۷، هماتوکریت=۲۶/۴، پلاکت=۵۹۷۰۰۰ در شب قبل از عمل بود که بعد از گرفتن دو واحد خون با آزمایشات هموگلوبین=۱۰/۸، هماتوکریت=۳۰/۹، پلاکت=۴۵۰۰۰۰ به اتاق عمل انتقال یافت.

بقیه آزمایشات شامل زمان پروترومبین= $۱۳/۲-۱۱/۳$ ثانیه، زمان ترومبوپلاستین نسبی= ۳۲ ثانیه= $۳۷/۶-۲۷/۶$ ، نسبت نرمال بین‌المللی= $۱/۱$ ، آهن سرم= $۲۸-۵$ ، فریتین= $۳۳۱-۱۵$ ، ۸۲۰ اشباع ترانس فریتین= $۴۵-۱۵$ ، ۵۳ ٪.

تست ورزش بیمار طبیعی بود، در اکوکاردیوگرافی روز قبل از عمل فانکشن سیستولی و دیاستولی هر دو طبیعی گزارش شده بود و اختلال دریچه‌ای دیده نشد. برای بیمار از ۴۸ ساعت قبل از عمل ۸ میلی‌گرم دگزامتازون دو بار در روز داخل وریدی جهت کاهش ادم مغزی و رانتیدین ۱۵۰ میلی‌گرم دو بار در روز داخل وریدی و فنی توپین ۱۲۵ میلی‌گرم دو بار در روز وریدی شروع شده بود. بیمار در اتاق عمل تحت مانیتورینگ‌های استاندارد (الکتروکاردیوگرام، فشارخون غیرتهاجمی، پالس اکسی‌متری) (مونیتور سادات مدل البرز دو) قرار گرفت. جهت انجام بیهوشی عمومی و لوله‌گذاری، ابتدا بیمار با ماسک و با ۶ لیتر در دقیقه اکسیژن صد در صد به مدت سه دقیقه پره اکسیژنه شد و سپس با تزریق وریدی فنتانیل ۱۰۰ میکروگرم و پروپوفول ۵۰ میلی‌گرم که جهت خواب‌آوری به بیمار تزریق شد بیهوشی آغاز گردید و سپس بیمار با ماسک تهویه شد. بعد از اطمینان از تهویه شدن ریه‌های بیمار با ماسک، با تزریق آترا کوریوم ۲۵ میلی‌گرم و پروپوفول ۷۰ میلی‌گرم القای بیهوشی ادامه یافت و بعد از ۳ دقیقه بیمار با کمک لارنگوسکوپ فیبروپتیک از راه دهان پس از رد کردن تارهای صوتی و دیده شدن کارینا تحت لوله‌گذاری نای با لوله تراشه با قطر داخلی ۷ میلی‌متر از نوع فنردار قرار گرفت و لوله تراشه پس از اطمینان از محل آن توسط کاپنوگرافی و سمع دو طرفه قرینه ریه‌ها در عدد ۱۹ سانتی‌متر ثابت شد.

نگهداری بیهوشی با انفوزیون پروپوفول ۷۵ میکروگرم به‌ازای هر کیلوگرم وزن بیمار در ساعت و آتراکوریوم ۱۰ میلی‌گرم هر ۳۰ دقیقه و رمی فنتانیل ۲ میکروگرم به‌ازای هر کیلوگرم ادامه یافت و سپس بیمار تحت عمل جراحی کرانیوتومی قرار گرفت.

قبل از شروع عمل جراحی، برای بیمار کانالاسیون شریانی شماره (۱۴ گیج) در شریان تیبیالیس خلفی پای چپ برای مانیتورینگ مداوم لحظه‌ای فشارخون شریانی تعبیه شد همچنین جهت مانیتورینگ فشار ورید مرکزی از ورید ساب کلاوین راست راه ورید مرکزی قرار داده شد. جهت

بحث

بیماران با تالاسمی ماژور و دیگر هموگلوبینوپاتی‌ها به علت مشکلات مختلفی نیازمند به اعمال جراحی مثل اسپلنکتومی و اعمال جراحی استخوانی گردند که بسته به شدت هموگلوبینوپاتی عوارض متفاوت است. از جمله مشکلات شایع، هیپرتروفی مغز استخوان ثانویه به خون‌سازی شدید است که منجر به دفرمیتی در تمام استخوان‌ها از جمله سر و صورت می‌شود^(۸،۱۱). دیگر مشکلات بیهوشی در سندرم تالاسمی ماژور شامل ارگانومگالی و اختلال انعقادی (در نتیجه تروپوسیتوپنی ناشی از هیپراسپلنسیسم و اختلالات کبدی و اختلال در فاکتورهای انعقادی) است.

البته در این بیمار اسپلنکتومی در کودکی انجام شده بود و در آزمایشات کبدی و انعقادی نشانی از اختلال دیده نمی‌شد. مورد دیگری که باید به آن توجه کرد، شناسایی بیماران تالاسمی ماژور با راه هوایی مشکل است، که می‌تواند اداره راه هوایی را طی بیهوشی با مشکل مواجه کند. در صورتی که ارزیابی و معاینه نشان دهنده راه هوایی مشکل باشد یکی از روش‌های مورد توصیه قرار گرفته، استفاده از لارنگوسکوپ فیبروپتیک است. لوله گذاری تراشه با این روش از راه دهانی و بینی، در هر دو حالت بیدار همراه با آرام بخشی و یا بیهوش قابل انجام است^(۸-۱۱).

در مورد این بیمار نیز، به علت هیپرتروفی استخوان ماژولری که منجر به درجاتی از انسداد در راه هوایی بینی شده بود و به علاوه عدم توانایی بیمار در باز کردن دهان و دندان‌های فوقانی برآمده همچنین با توجه به احتمال شکستگی‌های قائده جمجمه در بیماران تالاسمی ماژور، لوله گذاری با لارنگوسکوپ فیبروپتیک از راه دهان انجام شد. در لارنگوسکوپ فیبراپتیک برای اینکه همکاری بیمار به دست آید ممکن است از سدااتیوهای وریدی و یا بی‌حسی‌های موضعی استفاده شود که در این مورد روش‌های متعددی از جمله استفاده از رمی فنتانیل و دکسمتومیدین و فنتانیل ذکر شده است. استفاده از بی‌حسی در راه هوایی فوقانی، مثل اسپری لیدوکائین جهت بی‌حسی در اطراف لوزه‌ها و استفاده از بلوک اعصاب سوپریور لارنژیال و ترانس تراکیال نیز در حین انجام لارنگوسکوپ با فیبراپتیک کمک کننده است. در

مونیتورینگ خروجی ادرار نیز برای بیمار کمتر فولی شماره ۱۶ داخل مثانه قرار داده شد. هدف از کنترل فشارخون نگه‌داری فشار متوسط شریانی بین ۸۰ تا ۱۰۰ میلی‌متر جیوه قرار داده شد که جهت دستیابی به آن با تغییرات نگه دارنده رمی فنتانیل و پروپوفول فشارخون کنترل گردید. همپنین هدف فشار ورید مرکزی بین ۵ تا ۱۰ میلی‌متر جیوه بود که برای رسیدن به آن سرم نرمال سالین داده می‌شد و در صورت خونریزی به بیمار کیسه خون محتوی گلبول قرمز فشرده داده می‌شد. هدف حفظ حجم ادرار خروجی ادرار ۱ میلی‌لیتر به‌ازای هر کیلوگرم در ساعت تعیین شد. جهت شروع ترانسفیوژن خون به بیمار هماتوکریت هدف با توجه به آنمی مزمن در بیمار ۲۵ در نظر گرفته شد که با توجه به وزن بیمار حجم قابل تحمل برای خونریزی ۳۰۰ میلی‌لیتر در نظر گرفته شد. جهت کاهش فشار مغزی ۲۰۰ سی‌سی مانیتول ۲۰ درصد تزریق شد و ۸ میلی‌گرم دکزامتازون جهت کاهش ادم مغز و ۱۵۰ میلی‌گرم رانیتیدین جهت جلوگیری از زخم استرسی معده تزریق شد. همچنین در طول عمل جراحی فشار انتهای بازدمی دی اکسید کربن و کاپنوگرافی با هدف حفظ دی اکسید کربن انتهای بازدمی ۳۰ تا ۳۵ انجام می‌شد. تنفس بیمار با مد تهویه با فشار مثبت متناوب و حجم تنفسی ۳۵۰ میلی‌لیتر و تعداد تنفس ۱۲ تا در دقیقه ادامه یافت.

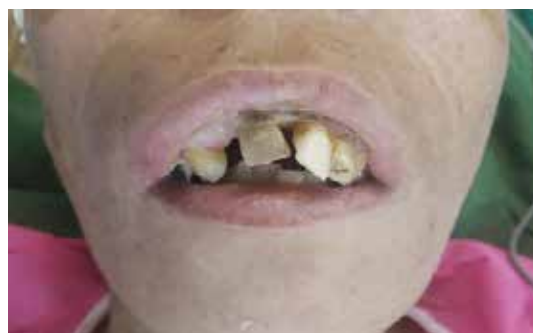عمل جراحی بیمار ۱۲۰ دقیقه به طول انجامید که به علت ضخامت بالا استخوان جمجمه یکی از مشکلات اساسی در عمل جراحی برش استخوان جمجمه و انجام کرانیوتومی بود. در این مدت ۱۲۰۰ سی‌سی خون ریزی و به‌ازای آن ۲۵۰۰ سی‌سی سرم نرمال سالین ۰/۹٪ به‌همراه دو واحد خون کراس مچ شده تزریق شد. برون‌ده ادراری بیمار در انتهای عمل ۲۵۰ میلی‌لیتر بود. بیمار در انتهای عمل در حالت بیدار اکستیوب شد و به بخش مراقبت‌های ویژه منتقل شد هوشیاری و بیداری کامل بیمار در عرض ۴ ساعت پس از عمل جراحی به‌وجود آمد و روز بعد از بخش مراقبت‌های ویژه خارج گردید.

نسبت به کسانی که با کمک فیبروپتیک لوله گذاری شده‌اند با هم چندان تفاوتی ندارند، ولی لارنگوسکوپ مستقیم در برخی موارد همچون بیمار ما غیرممکن است^(۱۵).

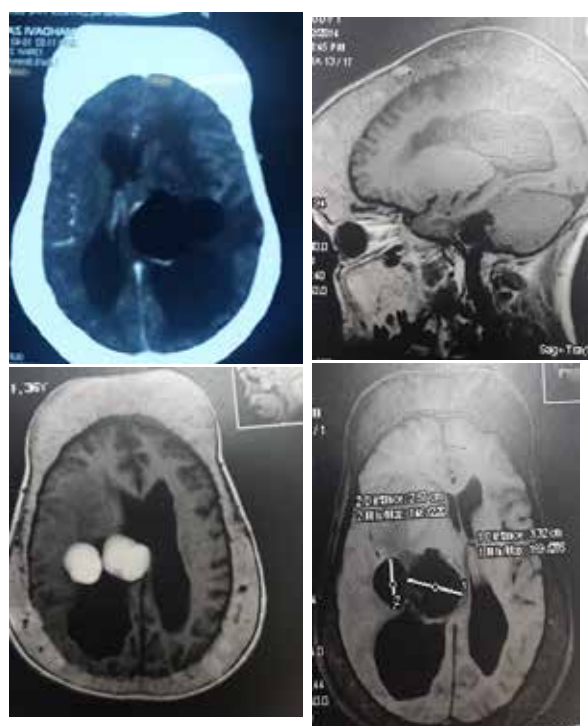
جراحی در بیماران مبتلا به بتا تالاسمی مازور به‌ویژه جراحی بر روی استخوان‌های هیپرتروفی و رشد یافته این بیماران می‌تواند مسبب خون‌ریزی‌های شدید حین عمل شود که در مورد این بیمار، کرانیوتومی (بر روی جمجمه‌ی ضخامت یافته) صورت گرفت. بنابراین رزرو خون در اعمال جراحی این بیماران امری بدیهی و ضروری است. در مطالعات قبلی بر روی اداره این بیماران استفاده از هیپوتنشن کنترل‌ه مخصوصا با رمی فن‌تانیل توصیه شده‌است که البته در این بیمار نیز همین روش انجام شد و در کنترل خون‌ریزی موثر واقع گردید^(۴،۵،۷،۱۶).

لیپوم‌های داخل مغزی بسیار نادرند. در گزارش‌های قبلی فیشر بین همیسفرها شایع‌ترین محل آنها بوده. اکثر مواقع این تومورها نیاز به جراحی ندارند چون بیشتر به‌صورت یافته‌ای تصادفی در "ام آر آی" و یا "سی تی اسکن" مغزی بیماران کشف می‌شوند. عمل جراحی برای بیمارانی که علامت‌دار شده باشند و حجم لیپوم آن قدر بزرگ شده باشد که اثر فشاری داخل مغزی داشته باشد در نظر گرفته می‌شود. بیمار ما نیز دو توده لیپوم با حجم بزرگ و اثرات فشاری و علائم مشخص داشت. البته تا به حال موردی از نحوه اداره بیهوشی در بیماران لیپوم مغزی گزارش نشده‌است ولی به‌نظر می‌رسد روش معمول بیهوشی که برای اداره سایر تومورهای مغزی استفاده می‌شود در این موارد نیز قابل انجام است^(۱۷-۱۹).

به‌عنوان یک نتیجه‌گیری در بیماران مبتلا به تالاسمی مازور با توجه به درگیری استخوان‌های صورت و اداره راه هوایی مشکل، لوله‌گذاری با لارنگوسکوپ فیبروپتیک می‌تواند روش مفید و بدون عارضه‌ای باشد و باید همچنین در نظر داشت که این بیماران با توجه به مشکلات همراه با این سندروم در طی عمل‌های جراحی مستعد مشکلات دیگری نیز می‌باشند که می‌بایست توجهات لازم قبل و حین جراحی در این بیماران صورت گیرد.



عکس ۱: وضعیت دهان و فک و دندان‌های بیمار



عکس ۲: MRI و CT بیمار که لیپوم و ضخامت جمجمه و تنگی کانال بینی را نشان می‌دهند.

بیمار مورد بحث، به‌علت عدم همکاری بیمار برای لارنگوسکوپی فیبراپتیک و اطمینان از توانایی در تهویه بیمار بعد از تزریق اولیه پروپوفول تصمیم به القا بیهوشی و تزریق شل‌کننده عضلانی گرفته شد تا انجام لارنگوسکوپی با فیبراپتیک تسهیل گردد^(۱۲).^(۱۴) بسیاری از مطالعات انجام شده نشان می‌دهد که پیش‌آگاهی بیمارانی که تحت لارنگوسکوپی مستقیم، لوله‌گذاری شده‌اند

References

1. Rund D, Rachmilewitz E. β -Thalassemia. *New England Journal of Medicine*. 2005;353(11):1135-46.
2. Takeshita K. Thalassemia, Beta. *Medicine*. 2006;1(2):1-11.
3. Ware R, Filston H. Surgical management of children with hemoglobinopathies. *The Surgical clinics of North America*. 1992;72(6):1223-36.
4. Wayne AS, Zelicof SB, Sledge CB. Total Hip Arthroplasty in [beta]-Thalassemia: Case Report and Review of the Literature. *Clinical orthopaedics and related research*. 1993;294(33):149-54.
5. Kitoh T, Tanaka S, Ono K, Hasegawa J, Otagiri T. Anesthetic management of a patient with β -thalassemia intermedia undergoing splenectomy: a case report. *Journal of anesthesia*. 2005;19(3):252-6.
6. Gupta N, Kaur S, Goila A, Pawar M. Anaesthetic management of a patient with Eisenmenger syndrome and β -thalassemia major for splenectomy. *Indian journal of anaesthesia*. 2011;55(2):187.
7. Firth PG. Anesthesia and hemoglobinopathies. *Anesthesiology clinics*. 2009;27(2):321-36.
8. Mak P, Ooi R. Submental intubation in a patient with beta-thalassaemia major undergoing elective maxillary and mandibular osteotomies. *British journal of anaesthesia*. 2002;88(2):288-91.
9. Benumof JL. Management of the difficult adult airway. With special emphasis on awake tracheal intubation. *Anesthesiology*. 1991;75(6):1087-110.
10. Fuchs G, Schwarz G, Baumgartner A, Kaltenböck F, Voit-Augustin H, Planinz W. Fiberoptic intubation in 327 neurosurgical patients with lesions of the cervical spine. *Journal of neurosurgical anesthesiology*. 1999;11(1):11-6.
11. Hattab F. Periodontal Condition and Orofacial Changes in Patients with Thalassemia Major: A Clinical and Radiographic Overview. *J Clin Pediatr Dent*. 2012;36(3):301-8.
12. Patane PS, Sell BA, Mahla ME. Awake fiberoptic endobronchial intubation. *Journal of cardiothoracic anesthesia*. 1990;4(2):229-31.
13. Puchner W, Egger P, Pühringer F, Löckinger A, Obwegeser J, Gombotz H. Evaluation of remifentanyl as single drug for awake fiberoptic intubation. *Acta anaesthesiologica scandinavica*. 2002;46(4):350-4.
14. Puchner W, Obwegeser J, Pühringer F. Use of remifentanyl for awake fiberoptic intubation in a morbidly obese patient with severe inflammation of the neck. *Acta anaesthesiologica scandinavica*. 2002;46(4):473-6.
15. Reasoner DK, Warner DS, Todd MM, Hunt SW, Kirchner J. A comparison of anesthetic techniques for awake intubation in neurosurgical patients. *Journal of neurosurgical anesthesiology*. 1995;7(2):94-9.
16. Waters JH, Lukauskiene E, Anderson ME. Intraoperative blood salvage during Cesarean delivery in a patient with β thalassemia intermedia. *Anesthesia & Analgesia*. 2003;97(6):1808-9.
17. Truwit CL, Barkovich AJ. Pathogenesis of intracranial lipoma: an MR study in 42 patients. *AJR American journal of roentgenology*. 1990;155(4):855-64.
18. Yildiz H, Hakyemez B, Koroglu M, Yesildag A, Baykal B. Intracranial lipomas: importance of localization. *Neuroradiology*. 2006;48(1):1-7.
19. Yilmaz N, Unal O, Kiymaz N, Yilmaz C, Etlik O. Intracranial lipomas—a clinical study. *Clinical neurology and neurosurgery*. 2006;108(4):363-8.

Anesthesia management in rare case of beta thalassemia major patient under craniotomy for intracranial lipomas

Pouya Derakhshan^{*1}, Seyed Hasan Karbasi¹, Azadeh Sekhavati²

1. Assistant professor of Anesthesiology, Imam Reza hospital, Birjand University of Medical Sciences.

2. Resident of Anesthesiology, Imam Reza hospital, Birjand University of Medical Sciences.

ABSTRACT

Aim and Background: Beta thalassemia major is a hematologic autosomal recessive syndrome. Many anesthetic problems were noted in these patients like difficult intubation, coagulopathies and cardiomyopathies. In this case report, we describe a patient with Beta thalassemia major and intra cranial lipoma.

Case report: A 36 year old woman, known case of Beta thalassemia major, was candidate for elective craniotomy for intracranial lipoma. She had marked deformities in maxillofacial bones and it caused difficult intubation. For this reason intubation was performed with fiber optic laryngoscope. Beta thalassemia major patients have difficult air way because of hypertrophic bone marrow due to marked facial and mandibular bone deformities and we must consider these problems for anesthesia management.

Keywords: Intracranial lipoma, Beta thalassemia major, difficult intubation, Anesthesia management

► Please cite this paper as:

Derakhshan P, Karbasi S-H, Sekhavati A. [Anesthesia management in rare case of beta thalassemia major patient under craniotomy for intracranial lipomas (Persian)]. JAP 2015;5(4):81-86.

Corresponding Author: Pouya Derakhshan, Assistant professor of Anesthesiology, Birjand University of Medical Sciences, Anesthesiology department, Imam Reza hospital, Ghafari St., Birjand

Email: pooyaderakh@yahoo.com