

فصلنامه علمی پژوهشی بیهوشی و درد، دوره ۵، شماره ۲، پاییز ۱۳۹۳

مقایسه اثر تزریق داروی دکسمتومیدین با کورتیکواستروئید در بلوک اپیدورال-ترانس فورامینال در بیماران مبتلا به دردهای کمربندی مزمن رادیکولر



فرناد ایمانی^۱، محمودرضا ال بویه^۲، سعیدرضا انتظاری^۲، مریم ظفرقندی^{۳*}، مصطفی خالقی پور^۳، علی نقره کار^۳

۱. دانشیار بیهوشی، فلوشیپ درد، دانشگاه علوم پزشکی ایران، بیمارستان رسول اکرم(ص)، تهران
۲. استادیار بیهوشی، فلوشیپ درد، دانشگاه علوم پزشکی ایران، بیمارستان رسول اکرم(ص)، تهران
۳. فلوشیپ درد، دانشگاه علوم پزشکی ایران، بیمارستان رسول اکرم(ص)، تهران

تاریخ پذیرش: ۹۳/۶/۲۱

تاریخ بازبینی: ۹۳/۵/۳۰

تاریخ دریافت: ۹۳/۵/۲۴

چکیده

زمینه و هدف: درد مزمن رادیکولر معمولاً به طور موقت با انجام تزریق استروئید به روش ترانس فورامینال بهبود می‌یابد، هدف ما در این مطالعه ارزیابی اثر تزریق داروی دکسمتومیدین به روش ترانس فورامینال در مقایسه با استروئید در بهبود بیماران مبتلا به دردهای مزمن رادیکولر کمربندی بود.

مواد و روش‌ها: بیماران دارای حداقل ۳ ماه کمردرد و درد اندام تحتانی به دلیل بیرون زدگی دیسک کمربندی، به صورت تصادفی به دو گروه تقسیم می‌شدند تا تحت انجام تزریق به روش ترانس فورامینال با داروی بوپروپاکائین ۰/۲ درصد همراه با ۱ میکروگرم به‌ازای هر کیلوگرم دکسمتومیدین و یا ۲۰ میلی‌گرم تریامسینولون قرار بگیرند. بیماران، افراد انجام دهنده بلوک، و افراد ارزیابی کننده اثر این تزریق از نوع داروها بی‌اطلاع بودند. نمره درد بیماران و نیز بهبود عملکرد آنها براساس به ترتیب مقیاس دیداری درد و نمره ناتوانی آسوستری بلافاصله پس از بلوک و ۲ هفته، ۴ هفته، و ۶ ماه بعد ارزیابی شد.

یافته‌ها: ۲۲ بیمار انتخاب و وارد مطالعه شدند، ۱۱ نفر در گروه دکسمتومیدین و ۱۱ نفر در گروه تریامسینولون قرار گرفتند. هر دو گروه تغییر قابل توجه در نمره درد خود نسبت به قبل از انجام بلوک داشتند ($p > 0/05$). در ضمن گروه دکسمتومیدین بهبودی چشمگیر در کارکرد پس از ۶ ماه نسبت به گروه تریامسینولون در نمره ناتوانی خود نشان دادند ($p = 0/007$). در ضمن به جز موارد محدود واکنش‌های جانبی قابل کنترل، عارضه جدی برای بیماران اتفاق نیفتاد.

نتیجه‌گیری: درد رادیکولر به دنبال هر نیاسیون دیسک با انجام تزریق اپیدورال-ترانس فورامینال داروی تریامسینولون و دکسمتومیدین بهبود یافت. دکسمتومیدین باعث بهبود کارکرد بیشتر و عوارض کمتری در بیماران شد، با این وجود مطالعات بیشتر در آینده مشخص می‌کنند که آیا دکسمتومیدین برتری نسبت به استروئیدها دارد و آیا می‌تواند در افراد دارای ریسک عوارض ناشی از استروئید، جایگزین مناسبی باشد. هر چند که نهایتاً با توجه به تعداد نمونه‌های مطالعه، نتیجه این مطالعه قابل گسترش به همه بیماران نیست و مسلماً نیاز به تحقیق بیشتری در این زمینه هست.

واژه‌های کلیدی: تزریق اپیدورال ترانس فورامینال، کورتیکواستروئید، دکسمتومیدین، نمره درد

نویسنده مسئول: مریم ظفرقندی، فلوشیپ درد، دپارتمان درد بیمارستان رسول اکرم(ص)، خ نیایش، خ ستارخان، تهران

ایمیل: leoanesthesia@yahoo.com

مقدمه

بیرون زدگی دیسک بین مهره‌ای و تنگی دژنراتیو کانال نخاعی دو دلیل عمده رادیکولوپاتی کمری هستند^(۱-۲). مدارک آزمایشگاهی، التهاب ریشه‌های عصبی را به‌عنوان مکانیسم ایجاد درد نشان می‌دهند^(۳). به‌دلیل التهاب به‌عنوان علت درد، استفاده از استروئیدها جهت کاهش التهاب و درد پیشنهاد شده‌است. تزریق اپیدورال کمری به‌روش ترانس فورامینال به‌عنوان یک روش جایگزین برای تزریقات کودال اپیدورال و اینترلامینار اپیدورال محسوب می‌شود.

در سال ۱۹۵۲، روبچی و کاپرا^(۴) از تزریق هیدروکورتیزون در اطراف ریشه عصبی اولین عصب ساکرال استفاده کردند و بیمارشان که یک خانم بود، از درد کمر و سیاتیک بهبود پیدا کرد. لیور و همکارانش^(۵) نیز در مقالات فرانسوی گزارشی از تزریق استروئید به‌روش ترانس فورامینال در اطراف اولین ریشه عصبی ساکرال را گزارش کردند. این روش در مقالات ایتالیایی^(۶-۱۱) و کمتر فرانسوی^(۱۲-۱۴) بسیار ذکر شده‌است. تا سال ۱۹۷۱، در آمریکا گزارشی وجود نداشت تا اینکه مک ناب به‌ارزش تشخیصی انفیلتراسیون اختصاصی ریشه‌های عصبی برای درمان رادیکولوپاتی اشاره کرد^(۱۵). از آن زمان به بعد این روش که اجازه هم‌زمان تشخیص مورفولوژی و کارکرد عصبی در رادیکولوپاتی‌ها را می‌دهد، بسیار مورد استفاده قرار گرفته‌است که به‌نام‌های تزریق اپیدورال ترانس فورامینال، بلوک اختصاصی ریشه عصبی، انفیلتراسیون ریشه عصبی، و یا تزریق آستین ریشه عصبی نیز مشهور است^(۱۶-۲۲). در طول این زمان، استفاده بالینی از تزریق ترانس فورامینال جهت کنترل دردهای کمری و اندام تحتانی نیز شروع شده‌است و تمامی مقالات تقریباً نشانه اثرات مثبت این روش بوده‌اند^(۲۱-۲۲). روش ترانس فورامینال برای دسترسی به فضای اپیدورال جهت تزریق کورتیکواستروئید برای درمان درد کمر و اندام تحتانی مقبولیت عمومی به‌دست آورده‌است، علی‌رغم مشکلاتی که ممکن است به‌همراه داشته باشد^(۲۳-۲۴). مطالعات و مقالات مروری زیادی نشان داده‌اند که تزریق استروئید در فضای اپیدورال و به‌روش ترانس فورامینال تحت فلوروسکوپی، وسیله مهمی در کنترل رادیکولوپاتی لومبوساکرال در نتیجه

بیرون زدگی دیسک محسوب می‌شود، هرچند که بحث در مورد آن ادامه دارد^(۲۵).

تزریق اپیدورال کورتیکواستروئیدها مزایایی نسبت به درمان سیستمیک با آنها دارد از جمله: رساندن غلظت‌های بالاتر دارو به ناحیه مورد نظر و درگیر و در ضمن کاهش قابل توجه عوارض سیستمیک داروها^(۲۶). تزریق دارو به‌طور دقیق در محل پاتولوژی باعث کاهش دوز داروی تزریقی خواهد بود^(۲۷). هر چند مطالعات خوب طراحی شده تصادفی و کنترل شده خیلی کمی در ارتباط با اثربخشی تزریقات اپیدورال در ارتباط با دوز استروئیدها وجود دارد.

رادیکولوپاتی در ارتباط با بیرون زدگی دیسک با دو مکانیسم مستقل رخ می‌دهد: فشار مکانیکی و رادیکولیت به‌واسطه سایتوکاين‌ها. منطق استفاده از کورتیکواستروئیدها در تزریقات اپیدورال کمری به‌دلیل توانایی آنها در کاهش التهاب و درد است^(۲۲). وقتی التهاب رخ می‌دهد، اعصاب نخاعی بسیار حساس می‌شوند و حتی با فشار کم و آرام، سیگنال‌های درد طولانی مدت تولید می‌کنند^(۲۷). تزریق استروئید و لوکال آنستتیک از راه اپیدورال به‌نفع بیماران است چراکه باعث مهار سنتز پروستاگلاندین، پایدار شدن غشاء سلولی، مهار پاسخ ایمنی، افزایش جریان خون اعصاب، و تخلیه سریع تر مدیاتورهای التهابی از منطقه همراه با بلوک انتقال عصبی فیبرهای نوع سی خواهد شد^(۲۸).

فاکتور نکروز تومور آلفا، مهمترین سایتوکاينی است که در این پاتوفیزیولوژی موثر است^(۲۹). اخیراً، کوهن و همکارانش یک مطالعه دو سویه کور تصادفی انجام دادند که در آن ۱۸ بیمار داروی مهارکننده فاکتور نکروز تومور آلفا یا اتانرسپت را به‌روش ترانس فورامینال - اپیدورال برای رادیکولوپاتی تحت حاد تا مزمن ناشی از هر نیاسیون دیسک دریافت کردند^(۳۰). پس از یک ماه نمره درد این بیماران نسبت به گروه پلاسبو کمتر بود.

کلونیدین نیز یک آلترناتیو جذاب درمانی برای بیرون زدگی دیسک محسوب می‌شود، چراکه هم آنالژژیک و هم ضد التهاب است و در ضمن مسمومیت ناشی از دوز تجمعی آن ایجاد نمی‌شود و در سوابق دارویی بسیار ایمن و بدون عارضه

اندام تحتانی برای بیش از ۳ ماه، ۲) عدم پاسخ به درمان‌های دارویی، ۳) مدرک قطعی دال بر فشار روی ریشه عصبی که از طریق معاینه فیزیکی و "ام‌آر‌آی" به‌دست آمده باشد، ۴) سن بین ۳۰ تا ۷۰ سال. کرایتریای خروج از مطالعه شامل نقص حرکتی، سندرم دم اسبی، مشکلات پزشکی در سابقه بیمار که مانع انجام مداخله باشند، سابقه آلرژی به لوکال آنستتیک یا استروئید، اختلالات روانپزشکی، جراحی قبلی نخاعی، فشار عصبی به‌دنبال تروما و یا علل عفونی بوده‌اند. با استفاده از روش بلوک‌های تصادفی شده بیماران وارد مطالعه و یکی از گروه‌ها شدند به‌طوری‌که در یک گروه ۱۱ نفره تزریق ترانس فورامینال اپیدورال با استفاده از استروئید و لوکال آنستتیک (۲۰ میلی‌گرم تریامسینولون و ۵ میلی‌لیتر بوپیواکائین ۰/۲ درصد)، و در گروه دیگر دکسمدتومیدین به‌مقدار ۱ میکروگرم به‌ازای هر کیلوگرم همراه با دوز مشابهی از لوکال آنستتیک انجام می‌شد.

محققین مطالعه و تمام کسانی که در تماس مستقیم با بیمار بودند، نسبت به‌نوع داروها بی‌اطلاع بودند. در صورتی‌که بیماران در بررسی ۲ هفته و ۱ ماه پس از مطالعه همچنان درد داشتند، تزریق بعدی نیز برای آنها انجام می‌شد و تا ۳ بار این بلوک در صورت عدم بهبود درد برای بیماران تکرار می‌شد، ولی در صورت بهبودی فقط ارزیابی‌ها و دارو درمانی تا ۶ ماه ادامه می‌یافت. تمامی تزریقات تحت فلوروسکوپی و به‌روش ترانس فورامینال-رترو نورال و برطبق گایدلاین ۲۰۰۴ جامعه بین‌المللی مداخلات نخاعی یا ISIS انجام پذیرفت (شکل ۱). قبل از شروع بلوک، اطلاعات دموگرافیک بیمار، نمره درد بیمار (براساس مقیاس دیداری درد که از صفر به‌معنی بدون درد تا ۱۰ که شدیدترین درد قابل تصور است تقسیم‌بندی شده‌است)، و همچنین میزان ناتوانی بیمار براساس پرسش‌نامه شاخص ناتوانی آسوستری ثبت شد.

بعد از انجام پروسه تزریق، بیماران یک ساعت تحت نظر بودند و نمره درد آنها یادداشت می‌شد. پس از سپری شدن زمان یک ساعته ریکاوری، در صورتی‌که بیمار مشکل هومودینامیک نداشت و از نظر حسی و حرکتی درگیری نداشت، مرخص می‌شد. سپس بیماران جهت ارزیابی شاخص ناتوانی آسوستری و دانسیتومتري

ذکر شده‌است. در ضمن کلونیدین یک محلول بدون ریز دانه است که ریسک انفارکت سیستم عصبی مرکزی با تزریق ترانس فورامینال را در مقایسه با استروئیدهای دارای ریزدانه، ندارد^(۳۱-۳۲). اثر مستقیم آنالژژیک کلونیدین از طریق آگونیسم رسپتورهای آلفا-آدرنژیک است که در اعصاب محیطی، نخاع، و ساقه مغز وجود دارند. اثر ضد التهابی این دارو نیز در تعدادی از مطالعات پیش بالینی آسیب اعصاب نشان داده شده‌است و ممکن است به‌طور غیر مستقیم بر درد هم اثر بگذارد. کلونیدین باعث کاهش محتوای سایتوکاینی شامل فاکتور نکروز تومور آلفا در موش‌های تحت عمل بستن یا لیگاسیون عصب سیاتیک شد به‌خصوص وقتی به‌صورت مرتب مورد استفاده قرار گرفت^(۳۳). البته مکانیسم‌های احتمالی دیگری نیز برای آنالژژی با کلونیدین وجود دارد که شامل بلوک فیبرهای نوع سی و آ-دلتا هستند. همچنین افزایش انتقال پتاسیم و تقویت اثر لوکال آنستتیک از اثرات دیگر این دارو است^(۳۴).

دکسمدتومیدین نیز یک آگونیست آلفا دو-آدرنژیک بسیار انتخابی با تمایل بیش از ۸ برابر نسبت به کلونیدین است، اما براساس دانش ما تا به حال مقایسه‌ای بین استفاده این دارو به‌روش ترانس فورامینال با استروئیدها در بیماران دچار کم‌ردد رادیکولر انجام نشده‌است. به این دلیل ما تصمیم به انجام این مطالعه گرفتیم تا اثرات احتمالی تزریق دکسمدتومیدین به‌روش ترانس فورامینال اپیدورال را با استروئیدها مقایسه کنیم.

مواد و روش‌ها

ما یک مطالعه آینده‌نگر در مرکز بیمارستانی حضرت رسول اکرم روی ۲۲ بیمار که درد ناحیه کمر و اندام تحتانی بیش از ۳ ماه به‌دنبال بیرون زدگی دیسک داشتند، انجام دادیم. کمیته اخلاق دانشگاه علوم پزشکی ایران قبل از انتخاب و ورود بیماران به مطالعه، پروتکول مطالعه را تایید کرد و تمامی بیماران به‌صورت کتبی رضایت خود را از ورود به مطالعه اعلام داشتند.

کرایتریای ورود بیماران به مطالعه: ۱) درد مداوم رادیکولر

یافته‌ها

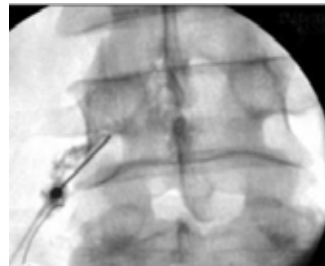
خصوصیات دموگرافیک بیماران بین دو گروه مشابه بود (جدول ۱). ($p=0/65$ برای سن و $p=0/77$ برای جنس). بیماران هر دو گروه براساس نمره درد یا همان مقیاس دیداری درد، بهبود قابل توجهی نسبت به قبل از انجام بلوک داشتند ($p<0/05$)، البته تفاوت قابل توجهی در نمره درد بیماران بین دو گروه بعد از انجام بلوک دیده نشد ($p=0/8$). در مورد نمره ناتوانی یا شاخص ناتوانی آسوستری بیماران گروه تریامسینولون یا استروئید بهبود قابل توجهی ۲ هفته پس از بلوک یا مداخله انجام شده داشتند، هر چند که این بهبودی پس از ۴ هفته و نیز در بررسی ۶ ماهه کاملاً از بین رفته بود (دیاگرام ۱).

در بیماران گروه دکسمتومیدین، نمره ناتوانی نسبت به حالت پایه بهبود قابل توجهی نشان داد که حتی تا ۶ ماه بعد از مداخله ادامه یافت، این تفاوت بین دو گروه کاملاً آشکار و از نظر آماری معنی‌دار بود (انحراف معیار \pm متوسط شاخص ناتوانی آسوستری: $17/36 \pm 6$ در گروه استروئید و در گروه دکسمتومیدین، انحراف معیار \pm متوسط شاخص ناتوانی آسوستری: $9/27 \pm 2/4$) که دارای $p=0/01$ بوده‌اند.

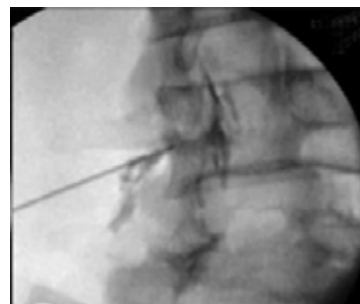
در مورد عوارض جانبی، ۳ بیمار در گروه استروئید یا تریامسینولون مشکلاتی در دوره پریود خود نشان دادند که با توجه به عدم بروز چنین مشکلی در گروه دکسمتومیدین، قابل توجه به نظر می‌رسد.

همچنین یک بیمار در گروه تریامسینولون دچار فلاشینگ به دنبال بلوک شد و یک بیمار هم در گروه دکسمتومیدین، افزایش موقت فشار خون و فلاشینگ پیدا کرد که در عرض دو روز بدون هیچ مداخله‌ای بهبود یافت.

استخوان پس از ۲ هفته، ۴ هفته، و ۶ ماه بررسی می‌شدند. برای تمامی بیماران قرص ملوکسیکام ۱۵ میلی‌گرم روزانه و کپسول پره‌گابالین ۱۵۰ میلی‌گرم شب‌ها برای یک ماه تجویز می‌شد و سپس پره‌گابالین تا ۶ ماه در صورت عدم بروز عوارض جانبی مثل سرگیجه یا ادم ادامه می‌یافت. در صورت بروز هرگونه عارضه به دلیل بلوک و یا مصرف داروها، این عارضه ثبت می‌شد. همچنین در صورتی که بیمار نیاز به جراحی تا ۶ ماه پس از ورود به مطالعه پیدا می‌کرد، این مساله در سوابق او ثبت می‌شد. نهایتاً آنالیز آماری با استفاده از تست‌های کای-۲، تی تست، و آنووا انجام شد. میزان قدرت مطالعه ۸۰ درصد و خطای نوع ۱، ۰/۰۵ در نظر گرفته شد، میزان عدد پی کمتر از ۰/۰۵ نیز معنی‌دار محسوب می‌شد.



شکل ۱

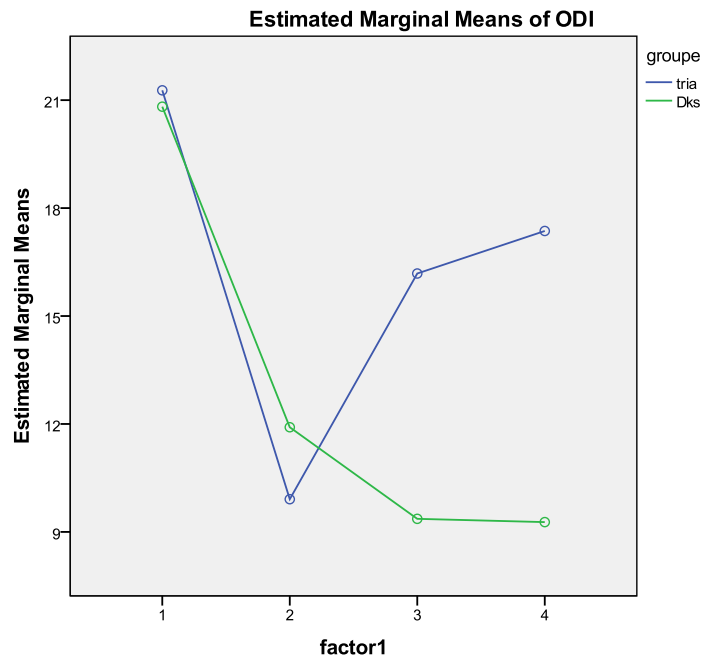


شکل ۲

محل نهایی قرارگیری سوزن در بلوک ترانس فورامینال - اپیدورال ریشه عصبی پنجم کمری در عکس بالا (شکل ۱) و عکس لترال (شکل ۲)

جدول شماره ۱: اطلاعات دموگرافیک، مقیاس دیداری درد، شاخص ناتوانی آسوستری

آنالیز اطلاعات	تریامسینولون گروه	دکسمدتومیدین گروه	پی ارزش
(سال) سن	۰۹/۴۸±۱۹/۱۷	۹۱/۵۹±۳۳/۱۰	۰/۶۶=P
مقیاس دیداری درد تزریق‌زا قبل	۷۲/۸±۵۵/۱	۶۲/۸±۱۹/۱	P>۰/۰۵
مقیاس دیداری درد تزریق‌زا بعد	۰	۲/۰±۴۶/۰	P<۰/۰۰۱
شاخص ناتوانی آسوستری تزریق‌زا قبل	۲۷/۲۱±۲/۷	۸/۲۰±۲/۶	P>۰/۰۵
شاخص ناتوانی آسوستری ۲ تزریق‌زا بعد هفته	۹/۹±۶/۵	۹/۱۱±۴/۵	P>۰/۰۵
شاخص ناتوانی آسوستری ۱ تزریق‌زا بعد ماه	۱۸/۱۶±۴/۶	۳۶/۹±۴/۲	P=۰/۰۰۱
شاخص ناتوانی آسوستری ۶ تزریق‌زا بعد ماه	۶±۱۷/۳۶	۴/۲±۲۷/۹	P=۰/۰۰۱



دیگرام ۱: اندازه‌گیری خطی شاخص ناتوانی آسوستری بین دو گروه به‌عنوان فاکتور ۱ در حالت پایه، ۲ هفته، ۴ هفته، و ۶ ماه بعد از انجام بلوک

بحث

این مطالعه در واقع پیش قدم جهت آزمون تاثیر تزریق ترانس فورامینال دکسمدتومیدین در مقایسه با تزریق مشابهی از کورتیکواستروئید در درمان درد رادیکولر مزمن به دنبال بیرون زدگی دیسک است.

مشابه بقیه مطالعات بالینی در مورد تزریق اپیدورال جهت درمان درد رادیکولر لومبوساکرال، بیماران هر دو گروه در این مطالعه نیز بهبود کوتاه مدت پس از ورود به مطالعه نشان دادند، البته بیماران گروه دکسمدتومیدین بهبود طولانی مدت تری از نظر کارکرد در مقایسه با گروه کورتیکواستروئید پس از ۶ ماه داشتند، همانطور که تغییر نمره ناتوانی (شاخص ناتوانی آسوستری) آن را نشان می دهد. در ضمن نمره درد براساس معیار آنالوگ بصری در هر دو گروه به طرز قابل توجهی نسبت به قبل از تزریق ترانس فورامینال کاهش یافت، هر چند که تفاوتی بین دو گروه وجود نداشت.

تزریق ترانس فورامینال- اپیدورال استروئید باعث تزریق دارو در محلی بسیار نزدیک به درگیری اعصاب می شود و بنابراین تاثیر مستقیم تری بر کاهش التهاب و درد خواهد داشت (۳۵-۳۶). تزریق کوکتلی از استروئید و لوکال آنستتیک باعث مهار سنتز پروستاگلندین، پایدار شدن غشاء سلولی، مهار سیستم پاسخ ایمنی، افزایش جریان خون به اعصاب، و خارج ساختن مدیاتورهای التهابی به علاوه بلوک انتقال از طریق فیبرهای نوع سی می شود (۳۷).

با توجه به اینکه درد ناشی از مشکلات دیسک معمولا در قدام فضای اپیدورال ایجاد می شود، هدف اصلی پخش داروهای ضد التهاب در فضای قدامی اپیدورال است. تزریق ترانس فورامینال- اپیدورال استروئیدها باعث قرارگیری درست در قسمت قدامی فضای اپیدورال می گردد که البته به صورت موضعی در فضای اطراف ریشه های عصبی همان سمت خواهد بود. نتایج به دست آمده از تزریق استروئید ترانس فورامینال بسیار متغیر و گاهی ضد و نقیض هستند. جونگ و همکارانش (۳۵) نتیجه گرفته اند که تغییر زیادی از نظر درمانی روی علائم بیماران پس از یک ماه ایجاد نمی شود. در ضمن هر قدر علائم بیماران کمتر طول کشیده باشد، بهبودی

بیشتری پس از ۶ ماه خواهند داشت. این جمله بدین معنی است که شاید بیماران با علائم طولانی مدت تر، دوره های درد تکرار شونده داشته باشند. لوتز و همکارانش گزارش کردند که داشتن علامت قبل از مداخله به مدت کمتر از ۳۶ هفته، بهترین پاسخ به درمان را به دنبال خواهد داشت (۳۸). ویتون و همکارانش نیز نشان دادند که کاهش درد در بیماران کمتر از ۵۰ سال نسبت به بیماران با سن بالاتر پس از تزریق ترانس فورامینال بیشتر بوده است. اما در مطالعه دیگری که توسط کانسور و همکارانش در سال ۲۰۱۲ انجام شد، طول مدت علائم و سن بیماران هیچ اثر قابل ملاحظه ای روی وضعیت بالینی قبل و بعد از مداخله در کوتاه مدت یا بلند مدت نداشت (۳۹).

یک مشکل در تزریقات اپیدورال استروئیدها این است که فواید آن برای مدت کوتاهی طول می کشد. ریدلی و همکارانش (۴۰) گزارش کرده اند که اثرات درمانی حدود ۶ ماه پس از درمان از بین رفته اند. جونگ (۳۷)، نیز موفقیت ۶۰/۴٪ را در پیگیری بیماران پس از ۶ ماه نشان داد. لوتز (۳۸) هم نشان داد که ۷۵/۴٪ از بیمارانی که تحت درمان با تزریق ترانس فورامینال استروئید قرار گرفته اند، بهبودی در پیگیری پس از متوسط ۲۰ ماه داشتند. مطالعات آینده نگر دیگری هستند که در مورد اثربخشی این روش انجام شده اند و نشان داده اند که این تزریقات اثرات مثبت بلندمدت نیز دارند.

در یک مطالعه که توسط بورگر و همکارانش در کلینیک مایو انجام شد (۴۱)، بیماران در دو گروه تزریق با کلونیدین و استروئید قرار گرفتند. هر دو گروه بهبود قابل توجه از نظر آماری و بالینی در نمره درد پس از ۲ هفته و یک ماه نشان دادند. هیچ تفاوت قابل ملاحظه ای از نظر نمره درد، بهبود عملکرد، تعداد تزریقات، و یا نیاز به جراحی بین دو گروه وجود نداشت.

هر چند بیماران در گروه کورتیکواستروئید در مقایسه با گروه کلونیدین، پس از یک ماه از نظر عملکرد شاخص ناتوانی آسوستری بهتری داشتند. علت این پدیده که کورتیکواستروئید تفاوتی با کلونیدین در هیچ موردی نداشت و فقط از نظر عملکرد بیماران، کمی متفاوت بودند هنوز مشخص نمی باشد.

روی بیرون زدگی دیسک از نوعی که هنوز آنولوس فیبروزوس پاره نشده است، محسوب می‌شود، و وقتی هنوز فشار کمی به ریشه عصبی وارد شده موثر است. شایع‌ترین تعریف یک نتیجه موفق حداقل ۵۰٪ کاهش درد بیمار است؛ بیمارانی که به این مقدار کاهش درد نرسند یعنی بلوک انجام شده برای آنها موفقیت آمیز نبوده است. در ضمن در بیشتر مواردی که در مطالعات گزارش شده است، تنها یک تزریق ترانس فورامینال برای حصول نتیجه مفید کافی بوده است، هر چند اگر بیماری پس از مدتی به دلیل درد برگردد، می‌توان تزریق دیگری نیز برای او انجام داد^(۴۴).

البته مطالعه ما نشان داد که با وجود اثر استروئید در بهبود درد بیماران، این اثر نمی‌تواند در طولانی مدت بهبود عملکرد بیماران را به همراه داشته باشد.

شایع‌ترین و خطرناک‌ترین عارضه تزریق اپیدورال-ترانس فورامینال در ناحیه کمری، هر چند نادر، در ارتباط با ترومای احتمالی به اعصاب، ترومای عروقی، تزریق داخل عروقی، و عفونت است. بوتوین و همکارانش^(۴۵) عوارضی در ۲۰۷ بیمار از ۳۲۲ بیمار خود که تحت تزریق استروئید ترانس فورامینال کمری قرار گرفتند گزارش کردند. این عوارض شامل سردرد در ۳۱٪، افزایش درد کمری در ۲۴٪، افزایش درد اندام تحتانی در ۱۶٪، فلاشینگ صورت در ۱۲٪، واکنش وازو واگال در ۱۳٪، افزایش قند خون در ۱۳٪، و افزایش فشار خون در ۱۳٪ بوده‌اند، البته هیچ عارضه جدی اتفاق نیفتاد.

به هر حال، همیشه عوارض ناشی از تزریق کورتیکواستروئید وجود دارد مانند گزارش گریسون و همکارانش که در آن به سندرم کوشینگ یا تروژنیک به دنبال تزریقات مکرر اپیدورال برای کمردرد اشاره شده است^(۴۶).

عوارض ناشی از مصرف استروئیدها معمولاً به ساختار شیمیایی و یا فارماکولوژی آنها مربوط هستند. عوارض مازور ناشی از استفاده کورتیکواستروئیدها شامل سرکوب شدن محور هیپوفیز-آدرنال، هیپو کورتیزسم، سندرم کوشینگ، استئوپروز، نکروز آواسکولر استخوان‌ها، میوپاتی، لیپوماتوز اپیدورال، افزایش وزن، احتباس مایعات، مشکلات دوره پرئود، و هیپر گلیسمی هستند^(۴۷).

این نکته مخالف نتایج مطالعه حاضر است چرا که در مطالعه ما، موثر بودن تزریق ترانس فورامینال دکسمدتومیدین در طولانی مدت و حتی پس از ۶ ماه در بهبود عملکرد بیماران براساس شاخص ناتوانی آسوستری در مقایسه با تریامسینولون نشان داده شده است.

مطالعاتی که در مورد دردهای رادیکولر مرتبط با بیرون زدگی دیسک هستند، زیادتر و از نظر کیفیت خیلی بالاتر هستند. به هر حال تزریق ترانس فورامینال-اپیدورال استروئید نه به‌طور کامل و نه به‌طور فراگیر موفق نیست، حدود ۶۰٪ بیماران معمولاً ۵۰٪ بهبودی بین ۱ تا ۲ ماه خواهند داشت، اما حدود ۴۰٪ این بهبودی را تا ۱۲ ماه تجربه می‌کنند. این موفقیت نسبی بر چگونگی گزارش موثر بودن این بلوک نیز تاثیر گذار است.

به‌همین دلیل از نظر آماری بهتر است پاسخ خوب بیمارانی که از این بلوک نفع می‌برند، در تعادل با پاسخ بیمارانی که نفع نمی‌برند یا بدتر می‌شوند، قرار بگیرد به نحوی که در این حالت در واقع نمره میانگین گروه ممکن است چندان تغییری نکرده باشد، ولی همانطور که قهرمان و همکارانش^(۴۲) نشان داده‌اند در داخل گروه تغییراتی نسبت به حالت پایه وجود دارد. در این مطالعه آنها نشان دادند که با وجودی که نمره درد میانگین بیماران از حالت پایه تغییر چندانی نکرد اما توزیع آن حالت دو قله‌ای داشت، یعنی بعضی بیماران نمره‌های درد بالاتر و بعضی نمره درد خیلی پایین داشتند. مطالعه‌ای توسط کاربین و همکارانش^(۴۳) نیز انجام شده است که در آن تزریق ترانس فورامینال استروئید در افراد دارای بیرون زدگی دیسک نوعی که هنوز آنولوس فیبروزوس پاره نشده است موثر بوده است اما در بررسی اولیه آنها و بدون تقسیم‌بندی بیماران، تفاوتی بین گروه تحت بلوک و درمان پلاسبو دیده نشده است.

نهایتاً آنالیز داده‌هایی که در تمام مطالعات تا به حال وجود دارد، نشان می‌دهد که تزریق ترانس فورامینال استروئید یک درمان قابل قبول برای درد رادیکولر کمری می‌باشد که ناشی از بیرون زدگی دیسک و یا استنوز فورامینال است. البته این تزریق همیشه موفقیت آمیز نیست، و به نظر می‌رسد بیشتر

جهت درمان بیرون زدگی دیسک به شمار می‌رود چرا که هم آنالژزیک است و هم التهاب را کم می‌کند، در ضمن دارای توکسیسیته تجمعی نیست و مطالعات بالینی زیادی در مورد ایمن بودن این دارو وجود دارد. همچنین چون کلونیدین به صورت محلول شفاف و بدون ریز ذرات است، ریسک مشابه انفارکت سیستم عصبی مرکزی به دلیل استفاده از استروئید دارای ریز ذرات از راه ترانس فورامینال را ندارد. اثر آنالژزیک کلونیدین از طریق آگونیسم رسپتور آلفا دو آدرنژیک است که در اعصاب محیطی، طناب نخاعی، و ساقه مغز وجود دارد^(۳۴). کلونیدین باعث کاهش محتوای سایتوکاین‌ها از جمله فاکتور نکروز تومور آلفا در موش‌های دچار آسیب عصب سیاتیک شده است^(۳۵). یک مکانیسم دیگر آنالژزی کلونیدین می‌تواند بلوک فیب‌های نوع سی و آ-دلتا، افزایش انتقال کانال‌های پتاسیمی، و افزایش اثرات بلوک لوکال آنستتیک‌ها باشد^(۴۹).

دکسمتومیدین در واقع یک آگونیست آلفا دو آدرنژیک بسیار انتخابی است که تمایل آن به رسپتورها ۸ برابر از کلونیدین بیشتر است. مطالعه‌ای که دقیقاً دوز این داروها را از نظر برابری مقایسه کرده باشد، وجود ندارد اما بررسی مطالعات مختلف نشان می‌دهد که دوز کلونیدین ۱/۵ تا ۲ برابر بیشتر از دکسمتومیدین است وقتی که از راه اپیدورال استفاده شوند. مطالعات زیادی در مورد استفاده دکسمتومیدین اپیدورال برای اعمال جراحی مختلف وجود دارند. این مطالعات به این نتیجه رسیدند که دکسمتومیدین داروی کمکی بهتری نسبت به کلونیدین جهت آنستزی اپیدورال است و از لحاظ راحتی بیمار، پارامترهای کاردیوواسکولر، و آنالژزی حین عمل و پس از عمل بهتر بوده است. به‌طور کلی تجربه دکسمتومیدین در مقایسه با کلونیدین بسیار رضایت بخش بوده است چرا که اثرات ضد اضطراب و آرام‌بخش بیشتری در حین اعمال جراحی تحت رژینال آنستزی داشته است^(۵۰). در مطالعه دیگری در سال ۲۰۱۲، نیز از دکسمتومیدین در مقابل داروی فنتانیل در بلوک اپیدورال جهت اعمال ارتوپدی استفاده شد و محققین نشان دادند که دکسمتومیدین آلترناتیو بهتری نسبت به فنتانیل اپیدورال است چرا که به همان نسبت

در مورد اثرات استروئید روی تراکم استخوان‌ها نیز، همگی ما براساس مطالعات قبلی می‌دانیم که درمان طولانی مدت با کورتیکواستروئید معمولاً باعث از دست دادن بافت استخوانی و نهایتاً ایجاد پوکی استخوان خواهد بود. با این وجود استفاده اپیدورال کورتیکواستروئید مزایایی نسبت به استفاده سیستمیک آن در بیماران دچار کمردرد دارد مثل رسیدن غلظت بالاتری از دارو به ناحیه دچار بیماری و البته کاهش قابل توجه عوارض سیستمیک. به هر حال، مقداری از دست رفتن استخوان با استفاده از استروئیدها ایجاد می‌شود.

دلیل استفاده ما از دکسمتومیدین در بیماران خود این بود که ببینیم آیا اثرات مثبت احتمالی در مقایسه با کورتیکواستروئید دارد؟ همان‌طور که در یک تحقیق اخیر توسط بورگر و همکارانش در کلینیک مایو نشان داده شده است، کلونیدین که در واقع آلترناتیو دکسمتومیدین است، نیز می‌تواند در تزریق ترانس فورامینال به جای استروئیدها مورد استفاده قرار گیرد. البته در این مطالعه تفاوتی بین کورتیکواستروئید و کلونیدین از نظر بی‌دردی یا آنالژزی وجود نداشت. بسیاری از مطالعات روی حیوانات و انسان‌ها، و همچنین تحقیقات بالینی امنیت استفاده و اثرات مفید به‌کار بردن کلونیدین به‌صورت نوروکزیال و یا اطراف اعصاب را نشان داده‌اند. کلونیدین که مانند دکسمتومیدین، یک آگونیست آلفا دو آدرنژیک است، علاوه بر ایجاد آنالژزی به‌واسطه عملکردش روی رسپتورهای آلفا دو در سیستم عصبی مرکزی و محیطی، می‌تواند اثرات ضد التهاب نیز داشته باشد که با مکانیسم‌های دیگری روی درد اثر خواهند داشت. در مدل‌های حیوانی، با استفاده از کلونیدین در محل آسیب مکانیکی یا شیمیایی عصبی باعث کاهش هیپر آلتزی، کاهش تظاهر سایتوکاین‌ها به‌صورت محلی و تغییرات بافتی به‌دنبال آسیب شدند.

با توجه به امنیت بالای استفاده از کلونیدین و اثر دوگانه آن به‌عنوان ضد درد و ضد التهاب در موارد آسیب اعصاب محیطی، به‌نظر می‌رسد آلترناتیو جالبی برای درد رادیکولر با تزریق اپیدورال باشد^(۴۹).

در واقع کلونیدین یک داروی جایگزین با پتانسیل بالا

بیماران دارای بیماری‌های شدید زمینه‌ای و یا بیماران دچار علایم بالینی شدید ولی بسیار جوان برای عمل‌های جراحی پیچیده ستون فقرات می‌باشد.

در مطالعه ما، بیماران دارای دردهای رادیکولر مزمن به دنبال بیرون زدگی دیسک بین مهره‌ای کمر، بهبود کوتاه مدت با هر دو روش درمانی شامل تزریق ترانس فورامینال-اپیدورال کورتیکواستروئید و دکسمدتومیدین به دست آوردند. هیچ تفاوتی از لحاظ نمره درد پس از مداخله بین دو گروه وجود نداشت، یافته‌ای که شاید تا حدودی مربوط به تعداد کم نمونه‌های مطالعه باشد. استفاده از دکسمدتومیدین هیچ عارضه جدی برای بیماران ایجاد نکرد و با توجه به این که اثر سیستمیک روی بیماران ندارد، شاید پروفایل بهتری از نظر ریسک در مقایسه با استروئید به خصوص در جمعیت‌های در خطر مانند دیابتی‌ها و افراد دچار پوکی استخوان داشته باشد. به نظر می‌رسد بهتر است مطالعاتی در آینده طراحی شوند تا (۱) مقایسه دکسمدتومیدین با پلاسبو انجام دهند، (۲) دوزهای مختلف این دارو را امتحان کنند، و (۳) جمعیت‌های خاص و دارای ریسک در ارتباط با استفاده از استروئیدها را در مطالعه وارد کنند.

همودینامیک پایدار، شروع اثر سریع، طولانی شدن آنالژزی پس از عمل، و استفاده کمتر از لوکال آنستتیک‌ها را به دنبال دارد اما از طرف دیگر باعث اثرات آرام‌بخشی بهتری بر بیماران است^(۵۱). البته تا به حال مطالعه مشابهی با تزریق ترانس فورامینال دکسمدتومیدین برای بیماران دچار کم‌دردهای رادیکولر کمری، انجام نشده است تا به آن اشاره شود. ما امیدواریم که این مطالعه شروعی برای تحقیقات وسیع‌تر و با جزئیات بیشتر در آینده باشد تا بتوانیم نقش دکسمدتومیدین در درمان دردهای کمری رادیکولر را مشخص کنیم.

همانطور که در نتایج اشاره شد عوارضی در هر دو گروه مطالعه دیده شد که تفاوت چشمگیری نداشتند و در ضمن هیچ عارضه جدی اتفاق نیفتاد و هیچ یک از بیماران نیاز به بستری شدن پس از بلوک پیدا نکردند. همچنین تا فاصله زمانی ۶ ماه پیگیری، هیچ یک از بیماران نیاز به عمل جراحی دیسک نیز پیدا نکردند.

نتیجه‌گیری

تزریق ترانس فورامینال-اپیدورال یک درمان بسیار ایده آل جهت به دست آوردن کیفیت زندگی بهتر به خصوص در

References

1. Cyteval C, Fescquet N, Thomas E, Decoux E, Blotman F, Taourel P: Predictive factors of efficacy of periradicular corticosteroid injections for lumbar radiculopathy. *AJNR Am J Neuroradiol* 27:978-982, 2006
2. Vad VB, Bhat AL, Lutz GE, Cammisa F: Transforaminal epidural steroid injections in lumbosacral radiculopathy. *Spine* 27: 11-16, 2002
3. Ghahreman A, Ferch R, Bogduk N: The efficacy of transforaminal injection of steroids for the treatment of lumbar radicular pain. *Pain Med* 11: 1149-1168, 2010
4. Robecchi A, Capra R. L'idrocortisone. Prime esperienze cliniche in campo reumatologico. *Minerva Med* 1952; 98:1259-1263
5. Lievre JA, Block-Mechel H, Pean G, et al. L'hydrocortisone en injection locale. *Rev Rhum* 1953; 20:310-311.
6. Biella A, Cocognini P. L'acetato di idrocortisone nel trattamento della sindrome sciatica. *Minerva Med* 1954; 1:1863-1865.
7. Canale L. Il desametasone per via epidurale sacrale nelle lombosciatalgie. *Gaz Med Ital* 1963; 122:210-213.
8. Cappio M. Il trattamento idrocortisonico per via epidurale sacrale delle lombosciatalgie. *Reumatismo* 1957; 9:60-70.
9. Cappio M, Fragasso V. Osservazioni sull'uso dell'idrocortisone per via epidurale ed endorachidea nelle lombosciatalgie. *Riforma Med* 1955; 22:605-607.
10. Cappio M, Fragasso V. Il prednisone per via epidurale sacrale nelle lombosciatalgie. *Reumatismo* 1957; 5:295-298.
11. Fragasso V. Il prednisolone idrosolubile per via epidurale sacrale nelle lombosciatalgie. *Gaz Med Ital* 1959; 118:358-360
12. Gerest MF. Le traitement de la neuralgie sciatique par les injections epidurales d'hydrocortisone. *J Med Lyon* 1958; 261-264.
13. Gilly R. essai de traitement de 50 cas de sciaticques et de radiculalgies lombaires par le Clestene chronodose en infiltrations paradiculaire. *Marseille Medecale* 1970; 107:341-345.
14. Renier JC. L'infiltration epidurale par le premier trousacre posterieur. *Revue du Rhumatisme et des Mala-dies Osteo-articulaire* 1959; 26:526-532
15. Macnab I. Negative disc exploration: An analysis of the causes of nerve-root involvement in sixty-eight patients. *J Bone Joint Surg* 1971; 53:891-903
16. Kikuchi S, Hasue M. Combined contrast studies in lumbar spine disease – myelography (peridurography) and nerve root infiltration. *Spine* 1988; 13:1327-1331.
17. Tajima T, Furukawa K, Kuramochi E. Selective lumbosacral radiculography and block. *Spine* 1980; 5:68-
18. Dooley JF, McBroom RJ, Taguchi T et al. Nerve root infiltration in the diagnosis of radicular pain. *Spine* 1988; 13:79-83.
19. Haueisen C, Smith B, Myers SR et al. The diagnostic accuracy of spinal nerve injection studies. Their role in the evaluation of recurrent sciatica. *Clin Orthop* 1985; 198:179-183.
20. Herron LD. Selective nerve root blocks in patient selection for lumbar surgery—surgical results. *J Spinal Disord* 1989; 2:75-79.
21. Krempen JF, Smith B. Nerve root injection: A method for evaluating the etiology of sciatica. *J Bone Joint Surg* 1974; 56A:1435-1444.
22. Stanley D, McLoren MI, Evinton HA et al. A prospective study of nerve root infiltration in the diagnosis of sciatica. A comparison with radiculopathy, computed tomography and operative

- findings. *Spine* 1990; 15:540-543.
23. Manchikanti L, Datta S, Derby R, Wolfer LR, Benyamin RM, Hirsch JA. A critical review of the American Pain Society clinical practice guidelines for interventional techniques: Part 1. Diagnostic interventions. *Pain Physician* 2010; 13:E141- E174.
 24. Chou R, Huffman L. Guideline for the Evaluation and Management of Low Back Pain: Evidence Review. American Pain Society, Glenview, IL, 2009.
 25. Parr AT, Diwan S, Abdi S. Lumbar interlaminar epidural injections in managing chronic low back and lower extremity pain: A systematic review. *Pain Physician* 2009; 12:163-188.
 26. Young IA, Hyman GS, Packia-Raj LN, Cole AJ. The use of lumbar epidural/ transforaminal steroids for managing spinal disease. *J Am Acad Orthop Surg* 2007;15: 228-238.
 27. McLain RF, Kapural L, Mekhail NA. Epidural steroid therapy for back and leg pain: Mechanisms of action and efficacy. *Spine* 2005; 5:191-201.
 28. Stafford MA, Peng P, Hill DA. Sciatica: A review of history, epidemiology, pathogenesis, and the role of epidural steroid injection in management. *Br J Anaesth* 2007; 99:461-473.
 29. Olmarker K, Rydevik B. Selective inhibition of tumor necrosis factor-alpha prevents nucleus pulposus-induced thrombus formation, intraneural edema, and reduction of nerve conduction velocity: possible implications for future pharmacologic treatment strategies of sciatica. *Spine* 2001;26(8):863-9.
 30. Cohen SP, Bogduk N, Dragovich A, et al. Randomized, double-blind, placebo-controlled, dose-response, and preclinical safety study of transforaminal epidural etanercept for the treatment of sciatica. *Anesthesiology* 2009;110(5):1116-26.
 31. Tiso RL, Cutler T, Catania JA, et al. Adverse central nervous system sequelae after selective transforaminal block: the role of corticosteroids. *Spine J* 2004;4(4):468-74.
 32. Gazelka, HH.; Hoelzer, BC.; Huntoon, MA., et al. The effects of clonidine on particulate steroid size. American Society of Anesthesiologists, Annual Meeting; Oct 17-21, 2009
 33. Eisenach JC, De Kock M, Klimscha W. alpha(2)-adrenergic agonists for regional anesthesia. A clinical review of clonidine (1984-1995). *Anesthesiology* 1996;85(3):655-74.
 34. Lavand'homme PM, Eisenach JC. Perioperative administration of the alpha2-adrenoceptor agonist clonidine at the site of nerve injury reduces the development of mechanical hypersensitivity and modulates local cytokine expression. *Pain* 2003;105(1-2):247-54.
 35. Jeong HS, Lee JW, Kim SH, Myung JS, Kim JH, Kang HS: Effectiveness of Transforaminal Epidural Steroid Injection by Using a Preganglionic Approach: A Prospective Randomized Controlled Study. *Radiology* 245: 584-590, 2007
 36. Lee JW, Kim SH, Choi JY, Yeom JS, Kim KJ, Chung SK, Kim HJ, Kim C, Kwack KS, Kwon JW, Moon SG, Jun WS, Kang HS: Transforaminal epidural steroid injection for lumbosacral radiculopathy: Preganglionic versus conventional approach. *Korean J Radiol* 7:139-144, 2006
 37. Manchikanti L, Cash KA, Pampati V, Damron KS, McManus CD: Evaluation of lumbar transforaminal epidural injections with needle placement and contrast flow patterns: A prospective, descriptive report. *Pain Physician* 7(2):217-223, 2004
 38. Lutz GE, Vad VB, Wisneski RJ: Fluoroscopic transforaminal lumbar epidural steroids: An outcome study. *Arch Phys Med Rehabil* 79:1362-1366, 1998
 39. Cansever T., Kabatas S., Civelek E., Kircelli A., Yılmaz C., Musluman M. et al.: Transforaminal Epidural Steroid Injection via a Preganglionic Approach for the Treatment of Lumbar Radicular Pain. *Turkish Neurosurgery* 2012, Vol: 22, No: 2, 183-188

40. Ridley MG, Kingsley GH, Gibson T, Grahame R: Outpatient lumbar epidural corticosteroid injection in the management of sciatica. *Br J Rheumatol* 27:295–299, 1988
41. Burgher A., Hoelzer B., Schroeder D., Wilson G., and Huntoon M.: Transforaminal Epidural Clonidine versus Corticosteroid for Acute Lumbosacral Radiculopathy due to Intervertebral Disk Herniation. *Spine (Phila Pa 1976)*. 2011 March 1; 36(5): 293–300.
42. Ghahreman A, Ferch R, Bogduk N. The efficacy of transforaminal injection of steroids for the treatment of lumbar radicular pain. *Pain Med* 2010;11:1149–68.
43. Karppinen J, Ohinmaa A, Malmivaara A, et al. Costeffectiveness of periradicular infiltration for sciatica. Subgroup analysis of a randomized controlled trial. *Spine* 2001;26:1059–67.
44. Tafazal S, Ng L, Chaudhary N, Sell P. Corticosteroids in peri-radicular infiltration for radicular pain: A randomized double-blind controlled trial. One year results and subgroup analysis. *Eur Spine J* 2009;18: 1220–5.
45. Botwin KP, Gruber RD, Bouchlas CG, Torres-Ramos FM, Freeman TL, Slaten WK. Complications of fluoroscopically guided transforaminal lumbar epidural injections. *Arch Phys Med Rehabil* 2000; 81:1045-1050.
46. Grierson, M., and Harrast M.: Iatrogenic Cushing Syndrome After Epidural Steroid Injections for Lumbar Radiculopathy in an HIV-Infected Patient Treated With Ritonavir: A Case Report Highlighting Drug Interactions for Spine Interventionalists. *American Academy of Physical Medicine and Rehabilitation Vol. 4*, 234-237
47. Manchikanti L. Pharmacology of neuraxial steroids. In: Manchikanti L, Singh V. *Interventional Techniques in Chronic Spinal Pain* 2007;167-184.
48. Buenaventura RM, Datta S, Abdi S, Smith HS. Systematic review of therapeutic lumbar transforaminal epidural steroid injections. *Pain Physician* 2009; 12:233-251.
49. Reuben SS, Buvanendran A. Preventing the development of chronic pain after orthopaedic surgery with preventive multimodal analgesic techniques. *Journal of Bone & Joint Surgery* ; 2007;89(6):1343–58.
50. Bajwa S., Kaur J., Singh G., Arora V., Gupta S., Kulshrestha A., et al. Dexmedetomidine and clonidine in epidural anaesthesia: A comparative evaluation. *Indian J Anaesth*. 2011 Mar-Apr; 55(2): 116–121.
51. Bajwa S., Kaur J., Singh G., Arora V., Gupta S., Kulshrestha A., et al. Comparative evaluation of dexmedetomidine and fentanyl for epidural analgesia in lower limb orthopedic surgeries. *SJA*. 2011; 365-370

Transforaminal epidural block with dexmedetomidine vs. corticosteroid in patients with chronic radicular low back pain: A new challenge

Farnad Imani¹, Mahmoudreza Alebouyeh², Saeidreza Entezari², Maryam Zafarghandi³, Mostafa Khaleghipour³, Ali Noghrekar³

1. Associate professor, pain fellowship, Iran university of medical sciences, Rasoul e Akram hospital, Tehran

2. Assistant professor, pain fellowship, Iran university of medical sciences, Rasoul e Akram hospital, Tehran

3. Pain fellowship, Iran university of medical sciences, Rasoul e Akram hospital, Tehran

ABSTRACT

Aim and Background: Chronic radicular low back pain is usually temporarily relieved by transforaminal epidural (TFE) injection of steroids; our aim was to evaluate the effect of TFE dexmedetomidine injection in comparison with steroids in patients with chronic lumbar radicular pain.

Methods and Materials: Patients with 3 months of low back and leg pain due to intervertebral disc herniation were randomized to receive transforaminal epidural (TFE) injection(s) of 0.2% bupivacaine and either dexmedetomidine (1 mcg/kg) or triamcinolone (20mg). Patients, investigators and study coordinators were blinded to treatment. Primary outcome was visual analogue score (VAS) after the procedure, and functional improvement according to Oswestry disability index (ODI) after 2 weeks, 1, and 6 months.

Findings: Twenty-two patients were screened and enrolled; 11 received dexmedetomidine and 11 triamcinolone. Both groups showed significant improvement in pain score after the injection compared to baseline ($p < 0.05$). The dexmedetomidine group showed additional functional improvement at 1 and 6 months relative to triamcinolone based upon ODI ($p = 0.001$). However, as target enrollment was not reached in our study, we cannot say with confidence that dexmedetomidine would surely result in better outcome in patients. Regarding side-effects, there were no serious complications.

Conclusions: Radicular pain due to disc herniation improved rapidly with TFE injection of either dexmedetomidine or triamcinolone. Dexmedetomidine resulted in greater functional improvement, with better side effect profile. Future studies however, would probably determine if dexmedetomidine is superior to placebo and of particular use in those at risk for corticosteroid complications.

Keywords: Transforaminal epidural injection, Corticosteroid, Dexmedetomidine, Visual analogue scale

► Please cite this Paper as:

Imani F, Alebouyeh M-R, Entezari S-R, Zafarghandi M, Khaleghipour M, Noghrekar A. [Transforaminal epidural block with dexmedetomidine vs. corticosteroid in patients with chronic radicular low back pain: A new challenge (Persian)]. JAP 2014;5(2):1-13.

Corresponding Author: Maryam Zafarghandi, Pain fellowship, Pain department, Rasoul e Akram hospital, Nyiyesh St., Satarkhan St., Tehran

Email: leoanesthesia@yahoo.com